

# *Journal of Bi dentistry and Biomaterials*





# **Journal of Bi dentistry and Biomaterials**

**Volume 9 – Número 2 – Maio / Agosto 2017**

**ISSN 2236-1006**

# Journal of Biodentistry and Biomaterials

Universidade Ibirapuera

2016 - Universidade Ibirapuera

Reconhecida pela Portaria Ministerial MEC nº. 11.198/92 – DOU de 14/04/92

## Reitor

Anderson José Campos de Andrade

## Pró-Reitor Administrativo

José Campos de Andrade Filho

## Diretor Acadêmico

Alan Almario

## Coordenadora do Curso de Mestrado em Odontologia

Prof<sup>a</sup>. Dr<sup>a</sup>. Susana Morimoto

## Coordenador do Curso de Odontologia

Prof. Dr. Guilherme Teixeira Coelho Terra

## Diretor Científico

Prof. Dr. Sérgio Allegrini Jr.

## Comitê Editorial (Universidade Ibirapuera)

Prof<sup>a</sup>. Dr<sup>a</sup>. Anna Carolina V. Mello-Moura

Prof. Dr. Arthur Rodriguez Gonzalez Cortes

Prof<sup>a</sup>. Dr<sup>a</sup>. Flávia Gonçalves

Prof. Dr. Guilherme Teixeira Coelho Terra

Prof<sup>a</sup>. Dr<sup>a</sup>. Karen Müller Ramalho

Prof. Dr. Leandro Chambrone

Prof<sup>a</sup>. Dr<sup>a</sup>. Leila Soares Ferreira

Prof. Dr. Marcelo Yoshimoto

Prof<sup>a</sup>. Dr<sup>a</sup>. Maria Stella Nunes Araujo  
Moreira

Prof<sup>a</sup>. Dr<sup>a</sup>. Susana Morimoto

Prof<sup>a</sup>. Dr<sup>a</sup>. Tamara Kerber Tedesco

Prof<sup>a</sup>. Dr<sup>a</sup>. Thaís Gimenez Cóvos

## Equipe Técnica

Bibliotecária - Wilka Santos Silva - CRB -  
8/9179

## Consultores Científicos

André Mallmann – UFSM, Santa Maria

Antonio Carlos de Campos - FOUSP/SP

Bárbara Pick Ornaghi - Universidade  
Positivo, Curitiba

Carla Castiglia Gonzaga - Universidade  
Positivo, Curitiba

Carlo Henrique Goretti Zanetti -  
Universidade de Brasília/UnB

Carlos Gil - FOUSP/SP

Carmem S. Pfeifer - University of Colorado  
at Denver (EUA)

Décio dos Santos Pinto Júnior - FOUSP/SP

Edgard Crosato - FOUSP/SP

Francesca Monticelli - Universidad de  
Zaragoza (Espanha)

Geraldo Bosco - UFPE

Ivone Lima Santana – UFMA

João Batista de Paiva - FOUSP/SP

José Carlos Pettorossi Imperato -  
FOUSP/SP

José Ferreira Costa - Técnico do Ministério  
da Saúde / UFMA

Katia Regina Hostilio Cervantes Dias - UFRJ

Laura Primo - UFRJ

Márcia Daronch - New York University  
(EUA)

Mario Sérgio Soares - FOUSP/SP

Marlene Fenyo S. de Matos Pereira -  
FOUSP/SP

Michel Nicolau Youssef - FOUSP/SP

Newton Sesma – FOUSP/SP

Paulo G. Coelho - New York University  
(EUA)

Rafael Yagüe Ballester - FOUSP/SP

Reinaldo Brito Dias - FOUSP/SP

Roberval de Almeida Cruz - PUC-MG

# SUMÁRIO

**EXPANSÃO DO REBORDO ALVEOLAR PELA TÉCNICA DE “SPLIT CREST” COM O USO DE PIEZOELÉTRICO E ENXERTO XENÓGENO NA REGIÃO ANTERIOR DA MAXILA - RELATO DE TÉCNICA CIRÚRGICA**

EXPANSION OF UPPER JAW CREST BY THE SPLIT CREST TECHNIQUE USING PIEZOELECTRIC DEVICE WITH THE ASSOCIATION OF XENOGRAFT – CASE REPORT OF SURGICAL TECHNIQUE

..... 07

**RESISTÊNCIA À FLEXÃO E MÓDULO DE ELASTICIDADE DE COMPÓSITOS ASSOCIADOS A PARTÍCULAS DE FOSFATOS DE CÁLCIO – UMA REVISÃO DE LITERATURA**

FLEXURAL STRENGTH AND MODULUS OF ELASTICITY OF COMPOSITES ASSOCIATED WITH CALCIUM PHOSPHATE PARTICLES - A LITERATURE REVIEW

..... 26

**OPÇÕES TÉCNICAS DE CONFEÇÃO DE PRÓTESES SOBRE IMPLANTES**

TECHNIQUES OPTIONS FOR THE CONFECTION OF PROSTHESIS OVER IMPLANTS

..... 41

**ASSOCIAÇÃO DO IMPLANTE IMEDIATO A TERAPIA FOTODINAMICA**  
ASSOCIATION OF THE IMMEDIATE IMPLANT PHOTODYNAMIC THERAPY

..... 67

**USO DA TOXINA BOTULÍNICA TIPO A NO TRATAMENTO DE BRUXISMO**

USE OF BOTULINUM TOXIN TYPE A IN THE TREATMENT OF BRUXISM

..... 81

**PACIENTE CLASSE II DIVISÃO 2 DE ANGLE TRATADO COM BRAQUETES AUTOLIGADOS**

PATIENT CI II OF ANGLE DIVISION 2 TREATED WITH SELF-LIGATING BRACKETS

..... 99

**INSTRUÇÕES AOS AUTORES**

NORMAS PARA PUBLICAÇÃO.....

**Artigos Científicos**

**EXPANSÃO DO REBORDO ALVEOLAR PELA TÉCNICA DE  
“SPLIT CREST” COM O USO DE PIEZOELÉTRICO E ENXERTO  
XENÓGENO NA REGIÃO ANTERIOR DA MAXILA - RELATO DE  
TÉCNICA CIRÚRGICA**

EXPANSION OF UPPER JAW CREST BY THE SPLIT CREST  
TECHNIQUE USING PIEZOELECTRIC DEVICE WITH THE  
ASSOCIATION OF XENOGRAFT – CASE REPORT OF SURGICAL  
TECHNIQUE

**Ary Alves De Brito Filho – DDS**

**Paulo Henrique Silva Teles – DDS**

**Radoslaw Witkowski – DDS, Maxillofacial Surgeon**

**João Garcez Filho – DDS, MS, Maxillofacial Surgeon**

**Prof. Dr. Marcelo Yoshimoto – DDS, MSc, PhD, Professor of  
Master Degree of Dental Sciences at University Ibirapuera**

**Autor para correspondência**

Marcelo Yoshimoto

Faculdade de Odontologia-Universidade Ibirapuera

End.: Av. Interlagos, 1329 – Chácara Flora- CEP:04661-100

São Paulo, SP. Brasil

E-mail: [marcelo.yoshimoto@gmail.com](mailto:marcelo.yoshimoto@gmail.com)

**RESUMO**

A perda de elementos dentais após a exodontia, leva a um colapso das estruturas de manutenção do processo alveolar resultando em atrofia severas. Tal atrofia dificulta a instalação de implantes dentais e sua posterior reabilitação. Várias técnicas são preconizadas para o aumento do rebordo ósseo como por exemplo, enxertos em bloco, regeneração óssea guiada, uso de fatores de crescimento, distração osteogênica e a técnica "Split-Crest", que consiste em dividir o tecido ósseo ao meio permitindo a instalação de implantes. O objetivo deste trabalho é descrever um caso clínico da realização de um "Split-Crest" em maxila utilizando aparelho piezoelétrico, em dois tempos cirúrgicos, para o aumento da espessura óssea com a interposição de biomaterial xenógeno. Resultados: Por meio de comprovação clínica e tomográfica é possível verificar um aumento na espessura da margem óssea inicial. Conclusões: A técnica de "Split-Crest" por meio de cirurgia piezoelétrica com a interposição de enxerto propiciou um aumento da margem óssea alveolar viabilizando a instalação de implantes dentais.

**ABSTRACT**

The loss of teeth due to extraction leads to a collapse of the alveolar process maintenance structures resulting in severe atrophies. Such atrophy results into difficulties in the installation of dental implants as well in the subsequent rehabilitation. Several techniques are recommended for the increase of the bone ridge, such as, block grafts, guided bone regeneration, use of growth factors, bone distraction, and split-crest technique, which consists on splitting the bone tissue into the medium allowing installation Implants in most cases. The objective of this work is to describe a clinical case of the "Split Crest" in maxilla using piezoelectric device, to increase the bone margin thickness using a xenograft biomaterial interposition. Results: Through clinical and tomographic evidence, it is possible to verify an increase in the thickness of the initial bone margin. Conclusions: The technique of "Split Crest" by means of piezoelectric surgery with a xenograft interposition facilitated an increase of the alveolar bone margin, making possible the installation of dental implants.

**Descritores:** Implantes, expansão óssea, enxertos, piezoelectricidade.

**Descriptors:** Implants, bone expansions, grafts, piezoelectricity.



## **INTRODUÇÃO**

Neste trabalho será abordada a descrição de um caso clínico utilizando a técnica de expansão óssea por meio de cirurgia de “Split Crest” de maxila anterior que consiste na divisão cirúrgica das tábuas ósseas vestibular e palatina para aumentar a espessura óssea para uma futura instalação de implantes odontológicos.

Para a osteotomia sagital foi utilizado um aparelho piezoelétrico com pontas específicas para a realização do procedimento.

Também foi realizado o levantamento da literatura sobre o tema buscando um embasamento científico para a realização do presente trabalho. Esta pesquisa inclui trabalhos entre os anos de 1977 a 2017, para traçar um panorama bem amplo de todo o desenvolvimento da tecnologia ora apresentada.

O levantamento das referências bibliográficas tem o objetivo de situar o leitor desde o início do desenvolvimento da Implantodontia até os dias atuais.

A descrição do caso clínico pretende ilustrar de forma a esclarecer a utilização da tecnologia para o aumento do rebordo ósseo. Neste trabalho foi realizada a técnica de “Split Crest” com a interposição de enxerto xenógeno para instalação posterior de implantes odontológicos pela impossibilidade clínica da instalação imediata de implantes.

## **REVISÃO DA LITERATURA**

A Implantodontia enquanto ciência já tem definida a base da osteointegração que depende fundamentalmente da quantidade e da qualidade óssea, tratamento de superfície, biomaterial biocompatível (titânio e ligas), técnica cirúrgica adequada, saúde sistêmica do paciente (Albreksson et al., 1986)<sup>1</sup>, (Misch et al., 2008)<sup>2</sup>. A osteointegração é um fato biológico previsível quando o implante se encontra totalmente envolvido por tecido ósseo (Bränemark et al. 1977)<sup>3</sup>.

A perda de elementos dentais após a exodontia, leva a um colapso das estruturas de

## Artigos Científicos

manutenção do processo alveolar resultando em atrofia que vão se avolumando com o passar dos anos e o uso de prótese mucososuportadas<sup>4-6</sup>. A atrofia óssea, entretanto pode ser congênita ou adquirida<sup>5</sup>.

A disponibilidade óssea no sentido vestibulo-lingual/palatina deve ter no mínimo 1,0mm a 1,5mm ao redor do implante<sup>7-11</sup>. Portanto, para a ideal instalação de um implante, a quantidade óssea mínima necessária levando em conta um implante de plataforma de 4,0mm, seria entre 6,0mm a 7,0mm<sup>7</sup>.

Na reabilitação protética a região com uma maior demanda estética é a região anterior da maxila. Neste quesito as deficiências ósseas horizontais (vestíbulo-palatinas), são as que tornam a reabilitação protética mais difícil<sup>12</sup>.

Para solucionar as deficiências ósseas vestibulo-palatinas/linguais, apesar dos enxertos autógenos constituírem o padrão “ouro”<sup>4, 12</sup>, várias outras técnicas além dos enxertos “on

lay”<sup>8, 13-15</sup> são utilizados como por exemplo: regeneração óssea guiada<sup>8, 13-15</sup>, distração osteogênica<sup>13,15</sup>, osteoindução por fatores de crescimento<sup>15,16</sup>, utilização de derivados do plasma sanguíneo, plasma rico em plaquetas (PRP) e plasma rico em fibrinas (PRF), expansão óssea por osteótomos<sup>15,16</sup> e “Split-Crest”<sup>5-16</sup>.

Os enxertos autógenos apresentam como desvantagens a necessidade de uma segunda loja cirúrgica, portanto são mais agressivos do ponto de vista cirúrgico, aumentando a morbidade<sup>4,10,12,14,17-19</sup>. As áreas normalmente utilizadas para a obtenção de tecido ósseo para os enxertos são: crista do ilíaco, tuberosidade da maxila, sínfise mental, linha oblíqua externa<sup>5,10,17,19</sup>. Além do que a área receptora precisa de um tempo de cicatrização de 6-12 meses antes da instalação dos implantes<sup>19</sup>.

A regeneração óssea guiada, apresenta como desvantagens quando utilizado enxerto autógeno apresenta a mesma dificuldade do enxerto autógeno no que tange a

## Artigos Científicos

obtenção do material do enxerto, a demora no tempo de tratamento (9-12 meses)<sup>5</sup>. Além disso, mesmo utilizando outro biomaterial existe a possibilidade de colapso da membrana e ainda exposição da membrana e contaminação da mesma e do enxerto<sup>5,7,14</sup>.

As técnicas de expansão são vantajosas pela obtenção de ganho na espessura óssea. Nas técnicas que utilizam osteótomos ou cinzéis, apresentam como desvantagens o fato de que são técnicas sensíveis e que requerem uma longa curva de aprendizado e boa habilidade do cirurgião. Além disso a técnica por cinzéis pode ser extremamente desagradável aos pacientes pelo uso de marteletes para promover as osteotomias, podendo resultar em vertigem posicional paroxismal benigna<sup>9</sup>.

A técnica de “Split-Crest”, consiste em dividir, por meio de uma fratura em galho verde, a tábua óssea cortical vestibular e lingual/palatina junto com a medular óssea criando uma fenda que irá abrigar um implante após a expansão<sup>8,15</sup>.

A fenda criada pela osteotomia sagital tem uma ossificação espontânea com um mecanismo similar ao da reparação de fraturas ósseas. O novo osso formado parece resistir as demandas biomecânicas da carga mastigatória<sup>20</sup>.

A técnica de “Split Crest” nasceu no final da década de 80. A técnica de divisão de rebordo alveolar foi introduzida por Tatum Jr.<sup>21</sup> em 1986 com o objetivo de aumentar a quantidade de osso na maxila, tendo recebido uma adaptação por Summers<sup>22</sup> em 1994. Muitas variantes de técnicas de divisão de rebordo foram descritas por vários autores. Em 1992 Simion et al.<sup>23</sup> usaram uma fratura em galho verde longitudinal para entender o alvéolo cirúrgico obtido pelas osteotomias. Em 1994, Scipioni et al.<sup>24</sup> descreveram outra variação onde um retalho de espessura parcial é criado seguido de incisões verticais intraósseas com o destacamento da tábua óssea vestibular de forma simultaneamente incluindo uma

## Artigos Científicos

porção da medula óssea com a instalação dos implantes.

O “Split Crest” pode ser realizado por brocas, discos e serras<sup>14</sup>. Porém estes artefatos podem produzir lesões aos lábios, bochechas, gengivas dos pacientes. Além disso na presença de dentes o acesso para a osteotomia pode ser impedido para não lesar a estrutura dental.

Mais recentemente a técnica de “Split Crest” tem sido realizada por meio de aparelhos piezoelétricos e outros tipos de expansores<sup>20</sup>.

O “Split crest” com cirurgia piezoelétrica oferece várias vantagens e resultados clínicos que não são piores em termos de remodelação óssea se comparados com procedimentos standard<sup>25</sup>.

No início da primeira década do novo século, o professor Tommaso Vercellotti<sup>25</sup> introduziu a piezocirurgia no tratamento de maxilares atróficos. A piezocirurgia tornou as técnicas de divisão óssea mais fáceis e seguras além de reduzir o risco de complicações no

tratamento de cristas ósseas extremamente atroficas.

A cirurgia óssea ultrassônica permite cirurgias ósseas precisas e são largamente utilizadas na medicina e odontologia. Além disso a tecnologia de ultrassom é utilizada diariamente como ferramentas de diagnóstico, remoção de cálculo salivar, fragmentação de cálculos de vesícula biliar e renais e na limpeza de instrumentos cirúrgicos<sup>7</sup>.

A utilização da pontas para cirurgias ultrassônicas, apresentam como vantagens a preservação dos tecidos moles como por exemplo: vasos, nervos, tecido mucoso e membranas, a não utilização de obtenção de material de preenchimento na fenda cirúrgica criada diminuindo a morbidade, a possibilidade da instalação imediata de implantes após a expansão diminuindo o tempo de tratamento e também o custo<sup>7</sup>.

A Técnica de “Split Crest” é indicada quando existe uma altura óssea aceitável, mas a espessura é

## Artigos Científicos

insuficiente. Porém a técnica deve ser contraindicada em casos onde há uma perda de elasticidade do rebordo devido um volume medular escasso<sup>19</sup>.

Do ponto de vista biológico a cirurgia piezoelétrica tem efeitos positivos no reparo e remodelação ósseos quando osteotomias e osteoplastias cirúrgicas são realizadas<sup>25</sup>.

A osteotomia com aparatos ultrassônicos parecem ser benéficos durante os estágios mais precoces da reparação óssea. Maiores quantidades de proteínas morfogenéticas ósseas parecem ser introduzidas no começo da regeneração óssea reduzindo a inflamação e estimulando a remodelação óssea<sup>19</sup>.

A regeneração entre as tábuas ósseas é similar a uma fratura óssea, portanto nem sempre é necessária a utilização de enxertos ósseos ou membranas nos sulcos da margem dividida<sup>10</sup>.

A cirurgia para a confecção da fenda óssea é realizada por instrumentos piezoelétricos, porém o aumento alveolar é realizado com

expansores que produzem uma fratura em galho verde na tábua óssea cortical vestibular mantendo o periosteio unido ao osso, permitindo a confecção do nicho cirúrgico para implantes sem a utilização de perfuração por brocas. O maior benefício destes procedimentos é que o implante pode ser instalado simultaneamente com o procedimento de expansão devido a elasticidade do tecido ósseo que permite uma flexibilização até um certo limite<sup>20</sup>.

Existe ainda a possibilidade de se realizar o “Split Crest” em duas fases. Esta técnica reduz o tempo geral de tratamento quando comparado à utilização de enxerto em bloco, porém obviamente aumenta o tempo em relação à técnica de Split Crest com instalação imediata de implantes<sup>26</sup>.

No Trabalho de Waechter et al. 2017, de 27 artigos estudados 17 relataram o uso de instrumentos cirúrgicos convencionais e 9 relataram o uso de ultrassom cirúrgico. A taxa de sobrevida foi de 97% e a média de

## Artigos Científicos

ganho em espessura foi de 3,61mm para instrumentos cirúrgicos convencionais e de 3,69mm para aqueles que utilizaram ultrassom<sup>19</sup>.

O aumento do tempo na utilização dos aparelhos piezoelétricos é considerado um problema por alguns autores. Porém se considerarmos o tempo gasto para a proteção dos tecidos moles nas técnicas convencionais, é menor, uma vez que os aparelhos piezoelétricos não danificam tecidos moles. Além disso muitas vezes são necessários vários instrumentos para se realizar um procedimento de osteotomia ao passo que utilizando aparelhos ultrassônicos, apenas um aparelho é suficiente.

O aparelho piezoelétrico é efetivo na utilização em tecido mineralizado. Fornece facilidade de trabalho ao cirurgião, conforto para o paciente, proteção aos tecidos moles, melhor visualização do campo operatório, redução de estresse e medo pelo paciente, redução de ruído<sup>27</sup>.

Outro problema associado à técnica de “Split Crest” é a reabsorção óssea da crista marginal. Para minimizar os efeitos clínicos desta perda os implantes podem ser instalados 1-2mm abaixo da borda óssea<sup>18</sup>.

A Estabilidade primária também é um ponto chave no sucesso da técnica de “Split Crest”. Segundo Jensen, Cullum e Baer 2009, na técnica de “Split Crest”, quando os implantes são instalados simultaneamente, a estabilidade primária deve ser obtida apicalmente ou a osteointegração não vai se desenvolver<sup>28</sup>.

Finalmente, cuidados especiais devem ser direcionados à incisão e ao retalho. Retalho de espessura parcial ou retalhos osteoperiostais com mínimo descolamento mantém melhor a vitalidade óssea, bem como a estabilidade de espessura alveolar<sup>28</sup>. Quando estes procedimentos são sem retalho, existe um periósteo intacto que provê suporte sanguíneo e algum suporte físico para a tábua que se

## Artigos Científicos

deslocou<sup>18</sup>. O fornecimento de sangue a partir do periósteo permite a formação de tecido ósseo, o que leva à formação de osso lamelar<sup>8</sup>.

### RELATO DE CASO

O paciente do sexo masculino, 49 anos com boa saúde sistêmica, compareceu ao serviço de Implantodontia da Universidade Ibirapuera com queixa principal da ausência de vários elementos dentais na maxila e na mandíbula. Ao exame clínico e radiográfico verificou-se a perda dos elementos 12-22 e 33-43.

Foram solicitados como exames complementares ao paciente, a tomografia computadorizada da maxila e exames laboratoriais para verificar o estado de saúde sistêmica do paciente. De posse dos exames, verificou-se a confirmação do exame clínico denotando pouca espessura de tecido ósseo em espessura, inviabilizando a instalação de implantes odontológicos na região.

No estudo do caso, cogitou-se três possibilidades de tratamento a saber: (1) enxerto autógeno em bloco “on lay”, (2) expansão óssea por osteótomos, (3) “Split Crest” em dois estágios com interposição de biomaterial xenógeno para servir de arcabouço para osteocondução.

Levantadas vantagens e desvantagens de cada técnica, foi optado por realizar a técnica de “Split Crest” por meio da utilização de pontas de piezocirurgia (NSK®) e expansores ósseos do tipo laminadores (INP®). Como biomaterial para a enxertia interposicional foi eleito o material xenógeno de origem bovina em bloco (Bonefill – Bloco, Bionnovation®) para a manutenção do espaço, como material de preenchimento foi selecionado um biomaterial sintético com a associação de hidróxiapatita e fosfato tricálcico  $\beta$  (Bone Ceramic – Straumann®), finalmente como membrana de cobertura foi utilizada a membrana de material xenógeno (Biocollagen – Bioteck®), para a estabilização do bloco foram

## Artigos Científicos

utilizados parafusos de enxerto (Titanium Fix®).

A tomografia computadorizada mostrava uma espessura de crista óssea entre 2 e 3mm, com uma situação melhor na área do elemento 22 (figuras 1 e 2a e b). Apesar da pouca espessura de crista óssea, o caso se mostrava bastante favorável pois tinha uma base óssea bem ampla (10mm em média).

O paciente foi orientado a tomar 1g de Amoxicilina via oral 1 hora antes do procedimento e comparecer ao programa de Implantodontia bem alimentado. A anestesia realizada foi infiltrativa em região de fundo de vestibulo com complementação em crista e na região cervical palatina (Mepivalem AD® – Cloridrato de Mepivacaína a 2% com adrenalina 1:100.000 – Dentsply).

Após a anestesia, foi realizada a incisão em crista com deslocamento para palatina, para permitir um melhor acesso e proteção futura do objetivo cirúrgico. Foram também

realizadas incisões relaxantes nas distais dos elementos 13 e 23 para exposição do tecido ósseo.

Com a visualização da área cirúrgica, procedeu-se às osteotomias utilizando aparelho piezocirúrgico, com a ponta SG1 (NSK) conforme é possível observar na figura 3.

Foram realizadas duas osteotomias, uma no lado direito e outra no lado esquerdo pois o planejamento da instalação dos implantes será na região dos elementos 12 e 22, por questão de reabilitação protética e também pela preservação de nervo nasopalatino além da presença da sutura intermaxilar que representam estruturas que dificultam a movimentação óssea.

Após as osteotomias foi realizada a expansão com os expansores laminadores (figura 4) obtendo então um bom espaçamento entre as corticais vestibular e palatina onde se faz nítida o ganho em espessura obtido com a manutenção da cortical óssea vestibular (figura 5).



## Artigos Científicos

O bloco ósseo foi preparado com a ponta piezoelétrica (figura 6) e foi então adaptado à fenda. Para uma melhor estabilização do bloco e das tábuas ósseas, o conjunto de tábuas ósseas e enxerto foi transfixado com parafusos de enxerto (figura 7).

Foi realizado então preenchimento com biomaterial de hidroxiapatita com fostato tricalcico  $\beta$  (figura 8) e recoberto com membrana de colágeno (9).

O procedimento foi finalizado com suturas com fio de nylon 5-0 (figura 10).

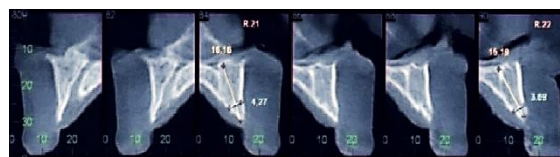
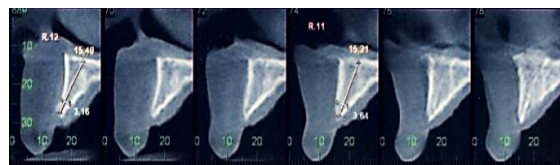
Após 15 dias foram removidas as suturas (figura 11) com boa coaptação do tecido. Foram solicitados exames de imagem: radiografia panorâmica (figura 12) e nova tomografia computadorizada após 1 mês onde é possível ver um ganho real de espessura óssea. Antes (figura 13a) e depois do procedimento (figura 13b).

Na figura 14, é possível verificar na tomografia computadorizada o implante

instalado com manutenção de tecido ósseo na face vestibular óssea do implante.

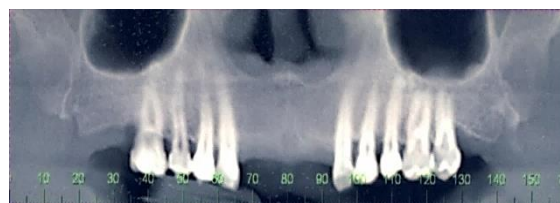

Figura 1: Nesta imagem é possível verificar uma boa disponibilidade óssea no sentido vertical.



Figuras 2a e 2b: Nestes cortes tomográficos é possível verificar a pouca espessura na crista óssea inviabilizando a instalação de implantes de uma forma convencional.

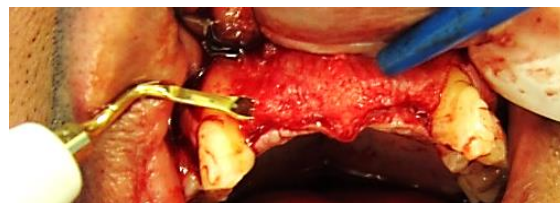


Figura 3: Nesta imagem são demonstrados o tecido ósseo e o início da osteotomia por meio de ponta piezocirúrgica.

**Artigos Científicos**

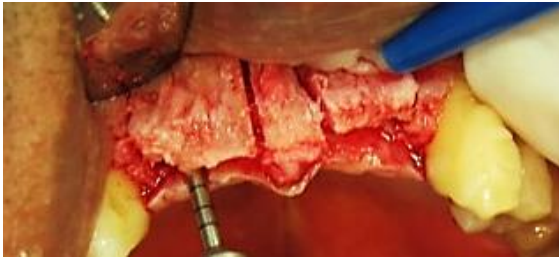

Figura 4: Nesta imagem é possível verificar as osteotomias bilaterais e a expansão óssea utilizando os expansores laminadores.

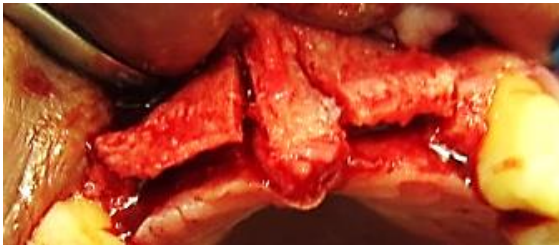


Figura 5: Nesta imagem é possível verificar clinicamente a dimensão da expansão obtida pela técnica descrita.



Figura 6: A imagem mostra o preparo para a adaptação do bloco de biomaterial xenógeno para ser interposto entre as paredes ósseas vestibular e palatina.

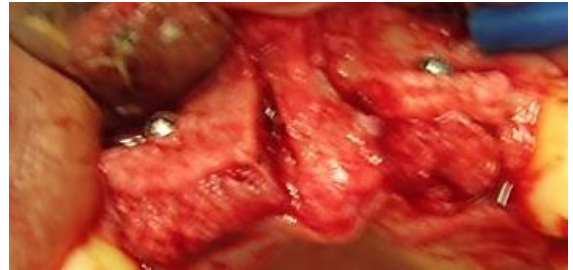


Figura 7: Os blocos de enxerto xenógeno foram adaptados e fixados com parafusos para enxertos.

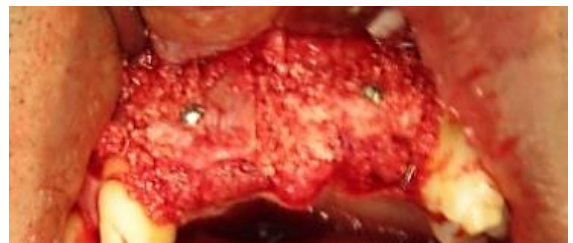


Figura 8: Os "gaps" foram preenchidos com biomaterial aloplástico de hidroxiapatita e fosfato tricálcico  $\beta$ .

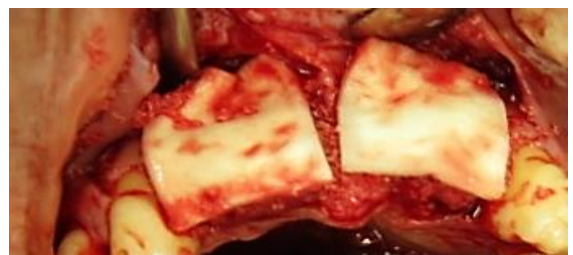
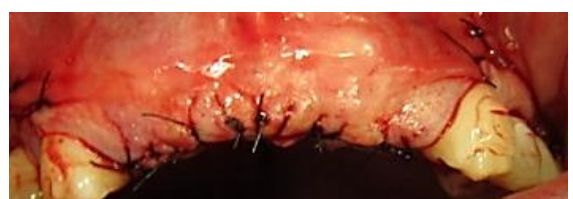
Figura 9: A área cirúrgica foi recoberta com membrana de colágeno xenógeno para proteção e contenção das partículas do enxerto aloplástico.



**Artigos Científicos**

Figura 10: A sutura foi obtida sem tensão com fio de sutura de nylon 5-0.

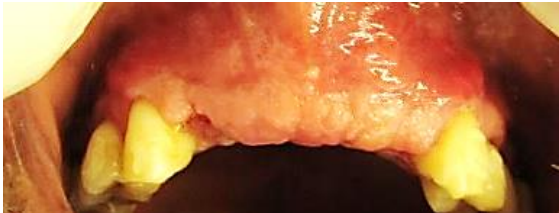
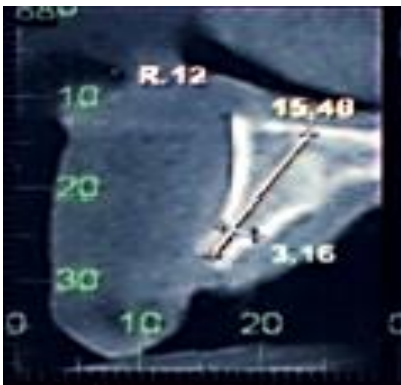


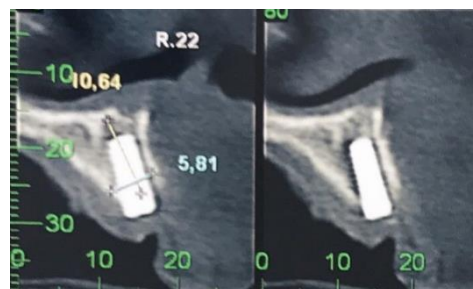
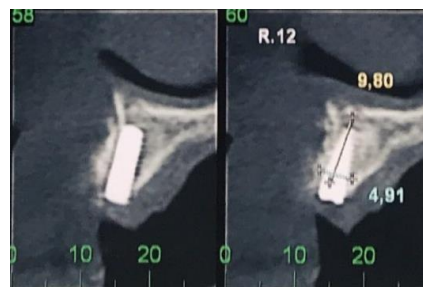
Figura 11: Após 2 semanas as suturas foram removidas e foi notada uma boa cicatrização de mucosa.

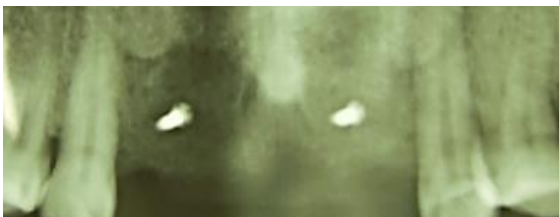
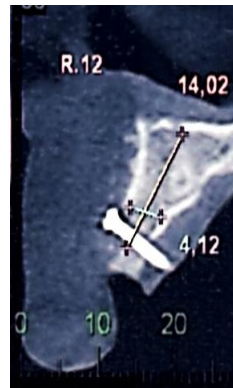
Figura 12: A imagem da radiografia panorâmica pós-operatória mostra a área do enxerto.



Figuras 13 a e b: Na figura 13 a é possível ver a área da região do elemento 12 antes do Split crest. Na figura 13 b verifica-se a área da expansão com ganho de espessura óssea.



Figuras 14 a e b – Nestas imagens podemos ver os implantes instalados com tecido ósseo vestibular envolvendo toda a superfície dos implantes.

## **DISCUSSÃO**

A técnica de “Split Crest” nasceu no final da década de 80. A técnica de divisão de rebordo alveolar foi introduzida por Tatum Jr, (1986)<sup>21</sup>, com o objetivo de aumentar a quantidade de osso na maxila. A técnica foi adaptada por Summers et al., (1994)<sup>22</sup>. Muitas variantes de técnicas de divisão de rebordo foram descritas por vários autores. Simion et al., (1992)<sup>23</sup> e Scipioni et al., (1994)<sup>24</sup>, foram os primeiros a descrever a técnica “split-crest”. A vantagem óbvia desta técnica é a ausência de morbidade de sítio ósseos doadores, em virtude da não remoção do osso autógeno.

Estudos revelam uma alta taxa de sucesso desta técnica. Nos estudos de Santagata et al., (2015), as taxas de sucesso alcançados variam de 98% a 100%. A complicação mais comum durante esses procedimentos foi a fratura da parede vestibular. As taxas de sobrevivência de implantes variaram de 91% a 97,3% (média de 94%), enquanto que as taxas de

sucesso variaram de 86,2% a 97,5% (média de 95,5%)<sup>16</sup>.

Garcez-Filho et al., (2014)<sup>14</sup>, realizou um estudo longitudinal com a 10 anos de acompanhamento. O objetivo do estudo foi avaliar as taxas de sobrevivência e de sucesso referentes a 21 pacientes que haviam sido submetidos a técnica Split-Crest. No final do período do estudo, a taxa de sobrevivência do implante foi de 97%, enquanto que a taxa de sucesso foi de 95%, mas com relativa perda de osso marginal. Esta técnica se apresentou interessante em casos extensos de reabilitação óssea horizontal<sup>14</sup>.

Com o tempo a técnica foi sofrendo modificações e a utilização de equipamentos e artificios da bucomaxilofacial foi adicionada a técnica. Por exemplo, Bellegia et al., (2008)<sup>5</sup> e Brugnamini et al., (2012)<sup>20</sup>, corroboram da facilidade da técnica, que tem sua eficiência aumentada com a utilização de pontas piezoelétricas. Sucesso alcançado até mesmo em cristas ósseas 1,5 a 3 mm de



## Artigos Científicos

espessura. Outro exemplo, Crespi et al., (2015)<sup>10</sup>, que realizaram um estudo de dois anos com dois grupos com técnicas distintas de Split-crest: um grupo controle com técnica de martelos e cinzéis convencionais e outro grupo com piezoelétrico. A taxa de sobrevivência dos implantes manteve-se nos 98,31%, porém houve diferenças significativas nas estatísticas dos dois grupos ( $P>0,05$ ), onde o grupo com piezoelétrico obteve índices melhores de ganho ósseo e menor índice de morbidade. A técnica cirúrgica Split Crest com piezoelétrico é segura, delicada e confortável, sem risco de atentar aos tecidos moles. Com 99,1% dos implantes colocados planejadas e uma taxa de sobrevivência de 96,5% para os implantes colocados após dois meses de carga mastigatória, esta técnica é comparável aos procedimentos de instalações de implantes clássicos.

Além da utilização do piezoelétrico, que reduz a morbidade dos casos, outro ponto levantado nesta técnica foi que

diminuição do risco de fratura da parede vestibular. Questão, também, levantada durante o planejamento do caso aqui relatado. Anitua et al., (2013)<sup>15</sup>, sugere que usando o piezoelétrico e implantes cônicos, aumenta a previsibilidade da técnica, pois há uma melhor estabilidade primária e uma expansão progressiva do osso durante a inserção do mesmo. Seguindo a mesma corrente de pensamento, Kelly et al., (2013)<sup>18</sup>, afirmam que o desenho do implante é crítico para esta técnica, pois evita a fratura da parede vestibular. Três características específicas importantes precisam ser consideradas: a forma do implante deve ser dimensionamento semelhante aos osteótomos rotativos (brocas) que moldam a osteotomia, a interface pilar implante deve minimizar remodelação vertical, e a superfície do implante deve ser porosa para aumentar a estabilidade do coágulo. Estas especificações para os implantes podem limitar a perda da crista óssea, e são

## Artigos Científicos

fundamentais para o apoio do tecido mole. Outra forma de evitar o risco da fratura, foi relatado por Enislidis et al., (2006)<sup>26</sup>, que sugeriu uma abordagem em dois estágios da técnica, que é preferível em relação a expansão horizontal do rebordo com a instalação do implante simultaneamente. Os autores relatam que, embora, haja um aumento do tempo necessário, até a conclusão caso, a abordagem de dois estágios reduz complicações pré e pós-operatória e fornece um resultado geralmente mais estável, pela plasticidade oferecida pela neoformação óssea da região medular, evitando o desprendimento da cortical vestibular. E neste processo cirúrgico de duas fases, Crespi et al., (2014)<sup>9</sup>, relatou que não há diferença estatística se usar ou não enxerto, para finalidade de inserção do implante.

Por outro lado, Demetriades et al., (2013)<sup>8</sup>, realizou um estudo que analisou a taxa de sucesso da osteointegração dos implantes colocados em rebordos de “lâmina de faca” com a

técnica aumento ósseo por osteotomia horizontal, com instalação imediata ou tardia de implantes, e não encontrou diferenças significantes no aumento do volume ósseo, entre um e outro. E a taxa de sucesso dos implantes manteve-se, nos 97%, o que corrobora com outros estudos aqui apresentados, e demonstra que a definição da técnica está na avaliação tomográfica, pois se o osso apresentar uma lâmina cortical do cume muito fina, ou em mandíbula, que é predominantemente cortical, poderá se lançar mão da técnica em dois tempos.

### **CONCLUSÃO**

Conforme demonstrado a cirurgia de expansão óssea por meio de “Split Crest” utilizando instrumental piezoelétrico com interposição de biomaterial xenógeno é uma técnica viável com ganho real de espessura óssea.

### **REFERÊNCIAS**

1 – Albrektsson T, Zarb G, Worthington P, Eriksson, AR. The

**Artigos Científicos**

- long-term efficacy of currently used dental implants: A review and proposed criteria of success. *Int J Oral Maxillofac Implants*. 1986 1;11-25.
- 2 - Misch K, Wang HL. Implant surgery complications: etiology and treatment. *Implant Dent*. 2008 2(17):159-68.
- 3 - Bränemark P-I, Hansson BO, Adell R, Breine U, Lindstrom U, Hallen J, O & Ohman A. Osseointegrated Implants In The Treatment Of The Edentulous Jaw. Experience From A 10-Year Period. *Scandinavian Journal of Plastic Reconstructive Surgery*. 1977; 16: 1-132.
- 4 - Mazzone R, Allais de Maurette M, Maurette PE, Torrezan JFR. Distração Osteogénica Para a Reconstrução de Rebordos Alveolares Atróficos. *Rev Port Estomatol Cir Maxilofac* 2005; 46:231-220.
- 5 - Belleggia F, Pozzi A, Rocci M, Barlattani A, Gargari M. Piezoelectric Surgery In Mandibular Split Crest Technique With Immediate Implant Placement: A Case Report. *Oral & Implantology* 2008; 1(3): 116-23.
- 6- Rosa EC, Gorny Junior C, Mello FAS, Yamashita C, De Moraes AB. Técnica de "Split Crest", Com Implantes Imediatos e Enxerto Heterógeno em Maxila Anterior: Relato de Caso Clínico. *Revista Gestão & Saúde* 2015;12:27-33.
- 7 - Blus C, Szmukler-Moncler S. Split-Crest And Immediate Implant Placement With Ultra-Sonic Bone Surgery: A 3-Year Life-Table Analysis With 230 Treated Sites. *Clin Oral Impl Res* 2006; 17: 700-707. doi: 10.1111/j.1600-0501.2006.01206-x
- 8 - Demetriades N, Park JL, Laskarides C. Alternative Bone Expansion Technique for Implant Placement in Atrophic Edentulous Maxilla em Mandible. *Journal of Oral Implantology* 2011; 37(4): 463-71. doi: 10.1563/AAID-JOI-D-10-00028.
- 9 - Crespi R, Capparè P, Gherlone EF. Electrical Mallet Provides Essential Advantages in Split-Crest and Immediate Implant Placement. *Oral Maxillofac Surg* 2014; 18:59-64. doi: 10.1007/s10006-013-0389-2
- 10 - Crespi R, Bruschi GB, Gastaldi G, Capparè P, Gherlone EF. Immediate Loaded Implants in Split-Crest Procedure. *Clinical Implant Dentistry and Related Research* 2015; 17(2) 692-98. Doi: 10.1111/cid.12316
- 11 - Moro A, Gasparini G, Foresta E, Saponaro G, Falchi M, Cardarelli L, De Angelis P, Forcione M, Garagiola U, D'Amato G, Pelo S. Alveolar Ridge Split Technique. Using Piezosurgery With Specially Designed Tips. *Biomed Research International* 2017; 2017: 1-8. Doi: 10.1155/2017/4530378
- 12 - Vasconcelos BCE, Porto GG, Nascimento MMM, Cavalcante JR. Expansão do Rebordo Alveolar Após Avulsão Dentária: Relato de caso. *Ver. Cir. Traumatol. Buco-Maxilo-Fac, Camaragibe* 2010 jul/set; 10(3):25-28.
- 13 - Mestas G, Alarcón M, Chambrone L. Long-Term Survival Rates of Titanium Implants Placed in Expanded Alveolar Ridges Using Split Crest Procedures: A Systematic Review. *Int J Oral Maxillofac Implants* 2016; 31:591-599. Doi: 10.11607/jomi.4453.

**Artigos Científicos**

- 14 - Garcez-Filho J, Tolentino L, Sukekava F, Seabra M, Cesar-Neto JB, Araújo MG. Long-Term Outcomes From Implants Installed By Using Split-Crest Technique In Posterior Maxillae: 10 Years Of Follow-Up. *Clin Oral Implant Res* 2015; 26:326-331. Doi: 10.1111/cir.12330
- 15- Anitua E, Begoña L, Orive G. Clinical Evaluation of Split-Crest Technique With Ultrasonic Bone Surgery for Narrow Ridge Expansion: Status of Soft and Hard Tissues and Implant Success. *Clinical Implant Dentistry and Related Research* 2013; 15(2) 176-87. Doi: 10.1111/j.1708-8208.2011.00340.x
- 16 - Santagata M, Guariniello L, Tartaro G. Modified Edentulous Ridge Expansion Technique And Immediate Implant Placement: A 3-Year Follow-Up. *Journal of Oral Implantology* 2015; 61(2): 184-187. Doi: 10.1563/AAID-JOI-D-12-00308
- 17 - Figliuzzi MM, Giudice A, Pileggi S, Pacifico D, Marrelli M, Tatullo M, Fortunato L. Implant-Prosthetic Rehabilitation in Bilateral Agenesis of Maxillary Lateral Incisors With a Mini Split Crest. *Case Reports in Dentistry* 2016, Article ID 3591321. <http://dx.doi.org/10.1155/2016/3591321>
- 18 - Kelly A, Flanagan D. Ridge Expansion and Immediate Placement With Piezosurgery and Screw Expanders in Atrophic Maxillary Sites: Two case Reports. *Journal of Oral Implantology* 2013; 39(1): 85-90. Doi: 10.1563/AAID-JOI-D-11-00124
- 19 - Waechter J, Leite FR, Nascimento GG, Carmo Filho LC, Faot F. The Split Crest Technique and Dental Implants: A Systematic Review and Meta-analysis. *Int J Oral Maxillofac Surg* 2017; 46: 116-128. Doi: 10.1016/j.ijom.2016.08.017
- 20 - Brugnamì F, Caiazzo A, Mehra P. Piezosurgery-Assisted, Flapless Split Crest Surgery For Implant Site Preparation. *J Maxillofac Oral Surg* 2014; 13(1): 67-72. Doi: 10.1007/s12663-012-0377-3
- 21 - Tatum Jr H. Maxillary and Sinus Implant Reconstructions. *Dental Clinics of North America* 1986; 30(2): 207-229.
- 22 - Summers RB. A New Concept in Maxillary Implant Surgery: The Osteotome Technique. *Compendium* 1994; 15(2): 152-162.
- 23 - Simion M, Baldoni M, Zaffe D. Jawbone Enlargement Using Immediate Implant Placement Associated With a Split-Crest Technique And Guided Tissue Regeneration. *The International Journal of Periodontics & Restorative Dentistry* 1992; 12(6): 462-473.
- 24 - Scipioni A, Bruschi GB, Calesini G. The Edentulous Ridge Expansion Technique: A Five-Year Study. *The International Journal of Periodontics & Restorative Dentistry* 1994; 14(5): 451-459.
- 25 - Danza M, Guidi R, Carinci F. Comparison Between Implants Inserted into Piezo Split and Unsplit Alveolar Crests. *J Oral Maxillofac Surg* 2009; 67:2460-65.
- 26 - Enislidis G, Wittwer G, Ewers R. Preliminary Report On A Staged Ridge Splitting Technique For Implant Placement In The Mandible: A Technical Note. *Int J*



**Artigos Científicos**

Oral Maxillofac Implants. 2006; 21:  
445-449.

27 - Magrin GL, Sigua-Rodriguez  
EA, Goulart DR, Asprino L.  
Piezosurgery in Bone Augmentation  
Procedures Previous to Dental  
Implant Surgery: A Review of the  
Literature. The Open Dentistry  
Journal 2015, 9, 426-430.

28 - Jensen OT, Cullum DR, Baer  
D. Marginal Bone Stability Using 3  
Different Flap Approaches For  
Alveolar Split Expansion For  
Dental Implants – A 1-Year  
Clinical Study. J Oral Maxillofac  
Surg 2009; 1921-30. Doi:  
10.1016/j.joms.2009.04.017

**Artigos Científicos**

**RESISTÊNCIA À FLEXÃO E MÓDULO DE ELASTICIDADE DE  
COMPÓSITOS ASSOCIADOS A PARTÍCULAS DE FOSFATOS DE  
CÁLCIO – UMA REVISÃO DE LITERATURA**

Flexural strength and modulus of elasticity of composites  
associated with calcium phosphate particles - a literature review

**Diana Pereira Lopes<sup>1</sup>**

**Flávia Gonçalves<sup>2</sup>**

<sup>1</sup>Mestranda em Ciências Odontológicas- Universidade Ibirapuera

<sup>2</sup>Professora Doutora do mestrado Ciências Odontológicas - Universidade  
Ibirapuera

**Autor para correspondência:**

Diana Pereira Lopes

Faculdade de Odontologia-Universidade Ibirapuera

End.: Av. Interlagos, 1329 – Chácara Flora- CEP: 04661-100.

São Paulo, SP. Brasil 04661-100

Email: drdianapereiralopes@gmail.com

**RESUMO**

A resistência à flexão e o módulo de elasticidade de compósitos associados a fosfatos de cálcio, há estudos que apontam sua diminuição e outros seu aumento. Assim, estudo este estudo se propôs a avaliar a resistência à flexão e o módulo de elasticidade de compósitos quando associadas a partículas de fosfatos de cálcio em função do tipo de fosfato de cálcio, tamanho e concentração das partículas empregadas. Pôde-se perceber que a resistência à flexão e módulo de elasticidade das partículas de fosfatos fosfato de cálcio estão relacionadas ao tamanho, concentração e tipos do mesmo, já que alguns autores tiveram resultados similares com diferentes ou iguais concentrações, tamanho e tipo de partículas.

**Descritores:** Compósito. Fosfato de cálcio. Resistência à flexão. Módulo de elasticidade.

**ABSTRACT**

The flexural strength and the modulus of elasticity of composites associated to calcium phosphates, there are studies that indicate its decrease and others its increase. Thus, the purpose of this study is to evaluate the flexural strength and modulus of elasticity of composites when associated with calcium phosphate particles as a function of the type of calcium phosphate, size and concentration of the particles used. It can be seen that the flexural strength and modulus of elasticity of calcium

phosphate particles are around size, concentration and types of same, since some authors had similar results with different or equal concentrations, size and particle size .

**Descriptors:** Composite. Calcium phosphate. Resistance to bending. Modulus of elasticity.

**INTRODUÇÃO**

O desenvolvimento da resina composta foi um marco importante para a odontologia<sup>1</sup>, devido a sua capacidade adesiva e estética<sup>2</sup>. Entretanto, possui alguns problemas, como em decorrência da formulação da matriz, grau de conversão e da própria técnica<sup>3</sup>. Quando polimeriza, o material contrai, diminuindo assim seu volume<sup>4</sup>, podendo levar à formação de fendas na interface entre o dente e restauração<sup>5</sup>, ficando sucessíveis a cárie secundária<sup>6</sup>. Nesse intuito, pesquisas vêm sendo realizadas para o aprimoramento dos compósitos restauradores, aumentando a longevidade dessas restaurações, bem como proporcionando uma melhor qualidade de vida aos indivíduos<sup>7</sup>.

A incorporação de fosfatos de cálcio às resinas compostas propicia ao material uma capacidade de remineralizar a estrutura dentária, sendo uma forma de prevenir ou minimizar o desenvolvimento e progressão da cárie secundária<sup>6</sup>. Porém, a influência da inclusão de fosfato de cálcio à matriz resinosa nas propriedades mecânicas dos materiais, ainda não está muito clara. Alguns estudos observaram que esses materiais, tem suas propriedades mecânicas prejudicadas em decorrência da falta de união entre as partículas do fosfato de cálcio ao compósito<sup>8</sup>. Como pode ser demonstrado em estudo, que avaliou resistência à flexão biaxial, no módulo de elasticidade em resinas experimentais com de DCPD (fosfato dicalcico diidratado)<sup>9</sup> ou com fosfato de cálcio amorfo (ACP)<sup>10</sup>.

Outros autores por sua vez, ao comparar a resistência à flexão um composto híbrido a base de BisGMA-TEGDMA com nanopartículas de sílica ou de

sílica e NACP (nanopartículas de fosfato de cálcio amorfo) ou DCPA (dicálcio fosfato diidratado) observaram que uma maior proporção de enchimentos (sílica e DCPA) não influenciou na propriedades mecânicas do material, assim como a resistência entre o controle e DCPA foram semelhantes num período de 1-56 dias imersos em água<sup>11-13</sup>.

Desse modo, vários estudos são apresentados na literatura com o intuito de avaliar as propriedades mecânicas dos compósitos restauradores associados a fosfatos de cálcio, não havendo consenso entre eles quanto ao efeito da adição do conteúdo inorgânico, onde alguns autores mostram redução na resistência do material restaurador<sup>8-9</sup>. e outros mostram a manutenção das propriedades mecânicas nesses materiais<sup>11-13</sup>. Assim, fazem-se necessárias mais pesquisas sistematizadas para melhor esclarecimento acerca dos fatores associados à incorporação do fosfato de cálcio, que interferem nas propriedades mecânica de compósitos. Portanto, este estudo

se propôs a avaliar a resistência à flexão e o módulo de elasticidade de resinas compostas quando associada a partículas de fosfatos de cálcio em função do tipo de fosfato de cálcio utilizado, tamanho e concentração das partículas empregadas.

### **METODOLOGIA**

A busca de artigos desta revisão de literatura foi dada nas bases de dados do Pubmed, bireme, scielo, Google acadêmico, pelos termos: “dental composite” and “calcium phosphate” and “modulus elastic” and “flexural strength”. Os critérios de inclusão foram artigos que avaliaram a resistência à flexão e módulo de elasticidade de resinas compostas associada a algum tipo de fosfato de cálcio. O critério de exclusão foi artigos sem análise estatística.

### **REVISÃO DE LITERATURA**

Nos últimos anos, é crescente os estudos que avaliam compósitos restauradores com a incorporação de diferentes fosfatos de cálcio, dado seu potencial

remineralizador das estruturas dentárias. O termo fosfato de cálcio é bastante genérico, tendo vários compostos a base de fosfato de cálcio que diferem quanto ao grau de cristalização, fórmula estrutural e solubilidade em meio aquoso Takagi et al., (1998<sup>14</sup>) e que são utilizados associadas as matrizes resinosas. Podemos citar como exemplos, o fosfato de cálcio amorfo (ACP), de fórmula  $\text{CaH}_2(\text{PO}_4)$ , um composto não cristalino único, que em ambientes aquoso gera uma instabilidade termodinâmica, transformando-se em ortofosfatos cristalinos. É considerado um precursor direto da hidroxiapatita (constituente principal da estrutura dental)<sup>15</sup>. É muito utilizado na odontologia como em associação a compósitos, onde que em pH baixos, conseguem liberar íons cálcio e fosfato, ajudando na remineralização do esmalte<sup>6</sup>. Não apenas variações do tipo de fosfato de cálcio, mas alterações na sua morfologia, concentração, e tamanho são fatores que podem influenciar nas propriedades

mecânicas dos compósitos com fosfatos de cálcio. A Tabela 1 resume as principais características de estudos que avaliaram a resistência à flexão e módulo de elasticidade de compósitos experimentais associados a fosfatos de cálcio. Como podemos observar na tabela 1, alguns estudos têm demonstrado que a associação dos fosfatos de cálcio às resinas compostas, têm afetado negativamente as propriedades mecânicas dos compósitos. Estudo Alania et al., (2016)<sup>16</sup> que comparou a resistência à flexão 4 horas e 28 dias após a fotoativação, entre um compósito a base de BisGMA-TEGDMA reforçado com vidro de bário silanizado (40, 50 ou 60%) com nanopartículas de DCPD nas formulações de 20,10 ou 0% percebeu-se que a presença do DCPD diminuiu resistência do material, de 28 a 36%: comparação ao controle que não tinha DCPD.

Por sua vez, Xu et al.,(2009)<sup>17</sup> avaliou o efeito do tamanho das partículas de TTCP

(fosfato tetracálcio) na resistência à flexão, módulo de elasticidade. Foram avaliados compósitos a base de BisGMA-TEGDMA, preenchidos com TTCP nas concentrações 0, 30, 40, 50, 60 ou 75% e de tamanhos 0.97, 1.3, 2.4 ou 16.2  $\mu\text{m}$ ; comparado a um composto híbrido comercial antes e depois da imersão em solução de pH 7.4, 6 e 4. Após teste de 3 pontos, com a partícula de fosfato de tamanho 0.96 $\mu\text{m}$  perceberam que o aumento na concentração de TTCP diminuiu a resistência a flexão, porém aumentou o módulo de elasticidade dos compósitos.

Bienek et al., (2017)<sup>18</sup> avaliando a resistência à flexão entre compósito experimental à base de Bis-GMA, EBPADMA (dimetacrilato de bisfenol etoxilado) ou UDMA (uretano dimetacrilato) (60%) e ACP liofilizado; compósito sem ACP e ACP com algum tipo de reforço, como sílica, zircônia, alumínio e zinco. Puderam perceber que com exceção ao grupo com ACP reforçado com zircônia ou zinco, a resistência à flexão biaxial de todos os outros grupos foram

inferiores em relação ao controle, sendo uma redução de 20-40%.

Moreau et al (2012)<sup>19</sup> em estudo que avaliou o nível de NACP sobre as propriedades mecânicas dos compósitos a base de BisGMA, TEGDMA reforçados com vidro de bário (50, 60, 65 ou 75%) e NACP (20,15,10 ou 0%) e Heliomolar, Vitremer (grupos controles) imersos em água. Observou-se que a resistência a flexão e módulo de elasticidade do grupo de 0% NACP (sendo de maior carga) foi maior e o controle similar aos outros grupos. Já estudo de Yu-Ren et al., (2017)<sup>20</sup>, avaliou o efeito de diferentes morfologias e tamanhos e CAP nas propriedades mecânicas após 600 e 2400 ciclos térmicos em compósitos à base de BisGMA - TEGDMA, 50%. Observou-se que a resistência à flexão e o módulo de elasticidade da micropartícula sintética de hidroxiapatita e enchimento esférico modificado de fosfato de dicálcio anidro foram maiores que a nanopartícula sintética de hidroxiapatita antes da imersão em água se comparando aos grupos entre si.

Porém, outros autores observaram resultados mais promissores em relação às propriedades mecânicas de compósitos restauradores associados a fosfatos de Cálcio. Em estudo de Xu et al., (2011)<sup>21</sup> avaliou o efeito da concentração de NACP (20,15,10 ou 0%) sobre as propriedades mecânicas de compósitos experimentais a base de BisGMA, TEGDMA reforçados com vidro de bário (50, 60, 65 ou 75%), compósitos comercial (Heliomolar), e ionômero de vidro comercial -Vitremer (grupo controle) após imersão em água. Observou-se que a resistência a flexão do grupo controle não foi significativamente diferente dos compósitos com NACP. Enquanto somente o grupo do Vitremer mostrou diminuição significativa do módulo de elasticidade após 1 dia de imersão em água.

Já estudo de Okulus et al., (2017)<sup>22</sup> examinou as propriedades mecânicas de compósitos experimentais associados a dois tipos de fosfato de cálcio: hidroxiapatita ou TCP (tricálcio fosfato), em virtude do tamanho e

modificação da superfície das partículas com ácido metacrílico, em comparação ao compósito comercial Charisma, G-HEMA e G-TEGDMA (controle). Os resultados mostraram que o módulo de elasticidade do compósito com hidroxiapatita foi a menor que o controle, enquanto que o TCP foi o maior. Quanto a resistência a flexão, ambos se mostraram maior

ou similar ao grupo controle, sobretudo dos compósitos com fosfato de cálcio modificado.

Tabela 1. Média e desvio-padrão da resistência à flexão e módulo de elasticidade dos compósitos associados a fosfato de cálcio. Médias seguidas de ao menos uma letra igual não diferem estatisticamente entre si.

Prim eiro autor	Grupos	Fosfato de Cálcio			Resistência a flexão (MPa)	Módulo de elasticidade (GPa)	Estatística
		Tipo	Concentração	Tamanho			
Alani a et al	Grupo controle: compósito a base de BisGMA* - TEGDMA* + vidro de bário silanizado; Grupo 1: compósito + 10%DCPD* + Vidro de bário; Grupo 2: compósito + 20%DCPD* + vidro de bário.	DCPD*	20,10 ou 0%	Não aplicado	Após 24 horas: Grupo controle: 161.4± (12.7); Grupo 1: 95.4± (14.4); Grupo 2: 76.2 ± (9.9).  Após 28 dias: Grupo controle: 97.9± (10.5); Grupo 1: 65.0 ± (6.1); Grupo 2: 60.5± (4.6).	Não apresentado	Compósitos com DCPD* diminuirá sua resistência a flexão.
Moreau et al., 2012	Grupos controles: a) Heliomolar; b) RMGI V; c) RMGI K; Grupo 1:	NACP*	0,10,15, 20%	Não aplicado	a) Antes ciclagem térmica: Grupo controle:	Antes ciclagem térmica:	Resistência a flexão e módulo de



	compósito+ 0% NACP 75%+ vidro de bário; Grupo 2: 10% NACP*+65% vidro de bário; Grupo 3: 15% NACP*+60% vidro de bário; Grupo 4: 20% NACP*+ 50% vidro de bário .				a) $80 \pm 14^{abcd}$ ;  b) $32 \pm 2^e$ ; c) $34 \pm 2^e$ ; Grupo 1: $150^a$ ; Grupo 2: $125^b$ ; Grupo 3: $^c$ ; Grupo 4: $^d$ ;  Após ciclagem térmica de 2 anos: Grupo controle: a) $80 \pm 14^b$ ; b) $15 \pm 2^c$ ; c) $7 \pm 3^c$ ; Grupo 1: $64 \pm 10^a$ ; Grupo 2: $61 \pm 8^a$ ; Grupo 3: $50 \pm 8^a$ ; Grupo 4: $46 \pm 9^b$ .	Grupo controle e: a) $10.5^{abc}$ $^d$ ; b) $13^e$ ; c) $15^e$ ; Grupo 1: $15^a$ ; Grupo 2: $13^b$ ; Grupo 3: $11^c$ ; Grupo 4: $10^c$ ;  Após ciclagem térmica de 2 anos: Grupo controle e: a) $6.5^e$ ; b) $7^e$ ; c) $1.5^e$ ; Grupo 1: $11.5^a$ ; Grupo 2: $8.5^b$ ; Grupo 3: $7^c$ ; Grupo 4: $5^c$ .	elasticidade do grupo 1 foi maior e o grupo controle (a) foi semelhante aos outros grupos experimentais.
Bienek et al., 2017	Grupo controle: compósito + zircônia; Grupo 1: compósito+ACP*+sílica; Grupo 2: compósito+ACP*+zircônia; Grupo 3: RC+ACP*+alumíni	ACP*	40%	Não aplicado	Grupo controle: $38^b$ ; Grupo 1: $32^c$ ; Grupo 2: $50^a$ ; Grupo 3: $25^c$ ; Grupo 4: $49^a$ .	Não aplicado	Grupos 2 e 4 tiveram maior resistência em relação aos outros grupos.

	o; Grupo 4: compósito+ACP*+ zinco.						
Yu et al	Grupo 1: compósito+Ms-DCPA*; Grupo 2: compósito+Mr-HA*; Grupo 3: compósito+Nr-HA*.	DCP A*; HA*.	50%	Micr o e nan opar - tícul as	Antes da imersão: Grupo 1: 70 <sup>a</sup> ; Grupo 2: 85 <sup>b</sup> ; Grupo 3: 40 <sup>c</sup> ;  Após imersão: Grupo 1: 65 <sup>a</sup> ; Grupo 2: 85 <sup>b</sup> ; Grupo 3: 30 <sup>c</sup> .	Antes da imersã o: Grupo 1: 5 <sup>a</sup> ; Grupo 2: 9.8 <sup>c</sup> Grupo 3: 6.9;  Após imersã o: Grupo 1: 5.9 <sup>b</sup> ; Grupo 2: 10.1 <sup>c</sup> ; Grupo 3: 2.5 <sup>e</sup> .	Grupo 1 e 3 apresent aram maior e menor resistênci a a flexão e módulo de elasticida de respectiv amente antes e depois da imersão.
Xu et al., 2011	Grupos controles: a) Heliomolar; b) Vitremer; Grupo 1: compósito+ 0% NACP*+75% vidro de bário; Grupo 2: compósito+10%NACP*+65% vidro de bário; Grupo 3: RC+15 NACP*+ 60% vidro de bário; Grupo 4: compósito+20% NACP*+50% vidro de bário.	NACP*	0, 10, 15 ou 20%	16μm	Antes da imersão Grupos controles: a) 100 <sup>ab</sup> , b) 100 <sup>a</sup> ; Grupo 1:141 <sup>b</sup> ; Grupo 2:133 <sup>b</sup> ; Grupo 3: 108 <sup>b</sup> ; Grupo 4:89 <sup>b</sup> .  Depois da imersão: Grupo controle: a):90 <sup>ab</sup> ; b) 40 <sup>c</sup> ; Grupo 1:139 <sup>b</sup> ; Grupo 2:121 <sup>b</sup> ; Grupo 3:117 <sup>b</sup> ; Grupo 4:100 <sup>b</sup> .	Antes da imersã o Grupo control e: a) 11 <sup>ab</sup> ; b)20 <sup>a</sup> ; Grupo 1:9 <sup>b</sup> ; Grupo 2:10 <sup>b</sup> ; Grupo 3:11 <sup>b</sup> ; Grupo 4: 9 <sup>b</sup> .  Depois da imersã o:	Resistênci a flexão e módulo de elasticida de do grupo controle (b) e os outros grupos não tiveram diferença s entre si. O grupo controle( b) teve redução significati va após 1 dia de

						Grupo controle: a):7 <sup>ab</sup> ; b) 8 <sup>c</sup> ; Grupo 1: 11 <sup>b</sup> ; Grupo 2: 11 <sup>b</sup> ; Grupo 3: 9 <sup>b</sup> ; Grupo 4: 8 <sup>b</sup> .	imersão.
Okulus et al., 2017	Grupos controles: a) Charisma; b)G-HEMA*; c)G-TEGDMA*; Grupo1: 50% HA-HEMA; Grupo 2: 50%HA-TEGDMA*; Grupo 3: 50% HAm-HEMA*; Grupo 4: 50% HAm-TEGDMA*; Grupo 5: 70% TCP-HEMA*; Grupo 6: 70% TCP-TEGDMA*; Grupo 7: 50% TCPm-HEMA*; Grupo 8: 70% TCPm-TEGDMA*; Grupo 9: 30% HA-TCP-HEMA*; Grupo 10: 30% HA-TCP-TEGDMA*; Grupo 11: 30% HAm-TCPm-HEMA*; Grupo 12: 30% HAm-TCPm-TEGDMA*.	HÁ*, TCP*	50, 70, 30%	HÁ*: 13µm TCP*: 0,22 µm	Grupos controles: a)38 <sup>b</sup> ; b)49 <sup>b</sup> c) 48 <sup>b</sup> Grupo 1: 49 <sup>b</sup> ; Grupo 2: 65 <sup>b</sup> ; Grupo 3: 40 <sup>c</sup> ; Grupo 4: 65 <sup>a</sup> ; Grupo 5: 58 <sup>c</sup> ; Grupo 6: 46 <sup>c</sup> ; Grupo 7: 65 <sup>a</sup> ; Grupo 8: 45 <sup>c</sup> ; Grupo 9: 43 <sup>c</sup> ; Grupo 10:47 <sup>c</sup> ; Grupo 11: ±72 <sup>a</sup> ; Grupo 12: ±70 <sup>a</sup> .	Grupos controles: a)15.2 <sup>ba</sup> b)13.6 <sup>b</sup> ; c)13.5 <sup>b</sup> ; Grupo 1: 10.5 <sup>c</sup> ; Grupo 2: 9.2 <sup>e</sup> ; Grupo 3: 10 <sup>e</sup> ; Grupo 4: 9.6 <sup>e</sup> ; Grupo 5: 15.4 <sup>a</sup> ; Grupo 6: 14.9 <sup>a</sup> ; Grupo 7: 16.8 <sup>a</sup> ; Grupo 8: 15.5 <sup>a</sup> ; Grupo 9: 12 <sup>c</sup> ; Grupo 10:	Resistência à flexão foram maiores nos grupos 4 e 7. Módulo de elasticidade dos grupos 5-8 foram maiores que os grupos restantes.

						11.1 <sup>c</sup> ; Grupo 11: 12.9 <sup>d</sup> ; Grupo 12: 10.8 <sup>d</sup> .	
Xu et al., 2009	Grupo controle: Dentsply + pó de vidro+ sílica; Grupo 1: compósito+30%TT CP*; Grupo 2: compósito+40%TT CP*; Grupo 3: compósito+50%TT CP*; Grupo 4: compósito+60%TT CP*; Grupo 5: compósito+70%TT CP*; Grupo 6: compósito+75%TT CP*.	TTCP	30; 40; 50; 60; 70; 75%.	0.97 μm	Grupo controle:108 <sup>a</sup> ; Grupo 1: 50 <sup>b</sup> ; Grupo 2: 50.5 <sup>b</sup> ; Grupo 3: 70 <sup>b</sup> ; Grupo 4: 68 <sup>b</sup> ; Grupo 5: 69.9 <sup>b</sup> ; Grupo 6: 67 <sup>b</sup> .	Grupo control e: 4 <sup>b</sup> ; Grupo 1: 3,8 ± 0,3 <sup>b</sup> ; Grupo 2: 5.4 <sup>b</sup> ; Grupo 3: 5.8 <sup>b</sup> ; Grupo 4: 7.8 <sup>b</sup> ; Grupo 5: 9.6 <sup>b</sup> ; Grupo 6: 11,9 ± 0,5 <sup>a</sup> .	Grupo controle teve a maior resistência a flexão e os outros grupos 1-6 não diferiram entre si.O módulo de elasticidade foi maior para o grupo 6 e os outros grupos foram semelhantes entre si.
				1.3 μm	Não apresentado		
				2.4 μm	Não apresentado		
				16.2 μm	Não apresentado		

\*BisGMA\*: bisfenol glicidil metacrilato; TEGDMA: trietileno glicol dimetacrilato; DCPD: dicálcio fosfato diidratado; NACP (nanopartículas fosfato de cálcio amorfo); ACP (fosfato de cálcio amorfo); Ms-DCPA\* (enchimento esférico modificado com fosfato de dicálcio anidro); Mr-HA\*

(micropartículas de sintética de hidroxapatita); Nr-HA\* (na\*no partículas de sintética de hidroxapatita); HA (hidroxapatita); TCP\* (trifosfato de cálcio); G-HEMA\* (vidro+hidroxi-etil-metacrilato); G-TEGDMA: (vidro+trietileno glicol dimetacrilato); HA-HEMA\* (hidroxapatita+ hidroxi-etil-metacrilato); HAm-HEMA\* (hidroxapatita modificada+ hidroxi-etil-metacrilato); HA-TEGDMA: (hidroxapatita modificada +trietileno glicol dimetacrilato); TCP-HEMA\* (trifosfato de cálcio + hidroxi-etil-metacrilato); TCP-TEGDMA\* (trifosfato de cálcio + trietileno glicol dimetacrilato); TCPm-HEMA\* (trifosfato de cálcio modificado + hidroxi-etil-metacrilato); TCPm-TEGDMA\* (trifosfato de cálcio modificado + trietileno glicol dimetacrilato); HA-TCP-HEMA\* (hidroxapatita+trifosfato de cálcio + hidroxi-etil-metacrilato); HA-TCP-TEGDMA\* (hidroxapatita+trifosfato de cálcio + trietileno glicol dimetacrilato); HAm-TCPm-HEMA\* (hidroxapatita modificada+trifosfato de cálcio modificado + hidroxi-etil-metacrilato); (HAm-TCPm-TEGDMA\* (hidroxapatita modificada+trifosfato de cálcio modificado +trietileno glicol dimetacrilato); TTCP\* (fosfato tetracálcio).

## **DISCUSSÃO**

A associação de fosfatos de cálcio aos compósitos, parecem interferir pouco quanto a resistência a flexão e módulo de elasticidade, mas alguns estudos mostraram aumento com o uso de ACP, TCP, TCP e HA<sup>18-19,22</sup> e outros autores perceberam diminuição com o uso de DCPD, TTCP, NACP em relação aos grupos controles; sobretudo com o aumento das concentrações dos fosfatos de cálcio<sup>16-17,21</sup>. Essa diferença nos resultados pode ter

sido pelo fato de terem usado partículas e tamanhos diferentes, pouca união entre os compósitos e fosfato de cálcio, maior grau de sorção em água<sup>17</sup>, distribuição desigual no interior do compósito<sup>19</sup> ou até mesmo por supostas aglomerações<sup>20</sup>, que contudo podem ter sido diminuídas com o uso da silanização ou modificações de superfície desses materiais de preenchimento, aumentando sua coesão como demonstrado em estudo de Okulus et al., (2017)<sup>22</sup>

que modificou a superfície do TCP e HA.

Quanto ao tipo de partículas de reforço, parece interferir nas propriedades mecânicas, pois a substituição do vidro de bário pelo fosfato tendeu a redução. No entanto, quando associado a zircônia ou zinco e vidro com sílica, essas resistências foram melhoradas. É válido ainda que Bienek et al., (2017)<sup>18</sup> e Xu et al., (2011)<sup>21</sup> utilizaram tipos de cargas diferentes em seu grupo experimental podendo assim ter influenciado nos resultados, já que cada material possuem resistências diferentes.

Já no tamanho das partículas, apenas dois estudos foram encontrados e são divergentes (Xu et al., 2009)<sup>17</sup> e Yo-Ren et al., )<sup>20</sup>, já que no primeiro a resistência diminui com o maior tamanho e no segundo, as partículas maiores foi que tiveram aumento de suas resistências; podendo ter sido pelo tipo de material utilizado serem diferentes entre os autores.

## **CONSIDERAÇÕES FINAIS**

Dado o exposto, pode-se dizer que:

-O tipo de fosfato de cálcio interfere na resistência à flexão e módulo de elasticidade dos compósitos restauradores, porém fazem-se necessários mais estudos para identificar o melhor fosfato a ser usado.

- O tipo de partícula de carga utilizada para reforço também interfere no efeito do fosfato de cálcio, quando inserido em compósitos reforçados com zircônia ou vidro com sílica, a incorporação de fosfato de cálcio aumenta ou mantém; porém em compósitos reforçados por vidro de bário parece reduzir a resistência à flexão.

- Quanto ao tamanho, houve divergência entre os autores e mais estudos são necessários para identificar o efeito do tamanho do fosfato de cálcio na resistência à flexão e módulo de elasticidade.

## **REFERENCIAS**

1. Bowen R, inventor Dental filing material comprising vynil silane treated fused silica and a binder consisting of the reaction product

- of bis-phenol and glycidil acrylate. USA patent 3,066,112. 1962.
2. Neto LC; Werneck D. Resolução estética de dentes anteriores em única sessão com uso da matriz de silicone – Relato de caso clínico. *Revista Dentística on line*. 2011; 22:5-8.
3. Ende AV, Mine A, De Munck J, Poitevin A, Meerbeek BV. Bonding of low-rinking composites in high C-factor cavities. *Journal of dentistry*. 2012; 40: 295 -303.
4. Ferracane JL. Developing a more complete understanding of stresses produced dental composites during polymerization. *Dental Materials*. 2005; 21:36-42.
5. Sarrett DC. Clinical challenges and the relevance of materials testing for posterior composite restorations. *Dent Mater* 2005; 21:9-20.
6. Melo MA, Weir MD, Rodrigues LK, Xu HH. Novel calcium phosphate nanocomposite with caries-inhibition in a human in situ model. *Dent Mater*. 2013; 29(2):231-40.
7. Demarco FF, Corrêa MB, Cencia MS, Moraes RR, Opdam NJM. Longevity of posterior composite restorations: Not only a matter of materials. *Dental materials*. 2012; 28:87-101.
8. Skrtic D, Hailer AW, Takagi S, Antonucci JM, Eanes ED. Quantitative assessment of the efficacy of amorphous calcium phosphate/methacrylate composites in remineralizing caries-like lesions artificially produced in bovine enamel. *J Dent Res*. 1996a; 75: 1679-1686.
9. Chiari MD, Rodrigues MC, Xavier TA, et al. Mechanical properties and ion release from bioactive restorative composites containing glass fillers and calcium phosphate nano-structured particles. *Dent Mater*. 2015; 31(6):726-33.
10. Marovic D, Tarle Z, Hiller KA, Müller R, Ristic M, Rosentritt M, Skrtic D, Schmalz G. Effect of silanized nanosilica addition on remineralizing and mechanical properties of experimental composite materials with amorphous calcium phosphate. *Clin Oral Invest*. 2014, <http://doi10.1007/s00784-013-1044-x>.
11. Xu HH, Weir MD, Sun L. Nanocomposites with Ca-PO4 release: effects of reinforcement, dicalcium phosphate particle size and silanization. *Dent Mater*. 2007b; 23:1482-1491.
12. Xu HH, Sun L, Weir MD, Antonucci JM, Takagi S, Chow LC, et al. Nano DCPA-whisker composites with high strength and Ca and PO4 release. *J Dent Res*. 2006; 85:722-727.
13. Xu HH, Weir MD, Sun L, Takagi S, Chow LC. Effects of calcium phosphate nanoparticles on Ca-PO4 composite. *J Dent Res*. 2007a; 86:378-383.
14. Takagi S, Chow LC, Ishikawa K. Formation of hydroxyapatite in new calcium phosphate cements. *Biomaterials*. 1998; 19: 1593—1599.
15. Dorozhkin SV. Amorphous calcium (ortho) phosphates. *Acta Biomaterials*. 2010; 6:4457-4475.

16. Alania I, Chiari MDS, Rodrigues MC, Arana-Chavez VE, Bressiani AHA, Vichi FM, Braga RR. Bioactive composites containing TEGDMA-functionalized calcium phosphate particles: Degree of conversion, fracture strength and ion release evaluation. *Dental materials*. 2016; <http://dx.doi.org/10.1016/j.dental.2016.09.021>.
17. Xu HHK, Weir MD, Sun L. Calcium and phosphate ion releasing composite: effect of pH on release and mechanical properties. *Dental materials*. 2009; 25: 535–542. doi:10.1016/j.dental.2008.10.009.
18. Bienek DR, Tutak W, Skrtic D. Bioactive polymeric materials for tissue repair. *J. Funct. Biomater*. 2017; 8(4):1-12. doi:10.3390/jfb8010004.
19. Moreau JL, Weir MD, Giuseppetti AA, Chow LC, Antonucci JM, Xu HHK. Long-term mechanical durability of dental nanocomposites containing amorphous calcium phosphate nanoparticles. *J Biomed Mater Res B Appl Biomater*. 2012; 100(5): 1264–1273.
20. Yu-Ren W, Chin-Wei C, Chia-Ling K, Hui-Yu W, Wen-Cheng C. The morphological effect of calcium phosphates as reinforcement in methacrylate-based dental composite resins on mechanical strength through thermal cycling. *Ceramis International*. 2017; 43(16):14389-14394. doi.org/10.1016/j.ceramint.2017.07.202.
21. Xu HHK, Moreau JL, Sun L, Chow LC. Nanocomposite containing amorphous calcium phosphate nanoparticles for caries inhibition. *Dental materials*. 2011; 27: 762–769.
22. Okulus Z, Voelkel A. Mechanical properties of experimental composites with different calcium phosphates fillers. *Materials Science & Engineering C*. 2017, doi: 10.1016/j.msec.2017.04.158.



**OPÇÕES TÉCNICAS DE CONFECÇÃO DE PRÓTESES SOBRE  
IMPLANTES**

TECHNIQUES OPTIONS FOR THE CONFECTION OF PROSTHESIS  
OVER IMPLANTS

**Fernando Bartorilla Janoian  
José Paulo Nahás Pires Corrêa  
Bruna Danielle Pereira  
Anna Carolina Volpi Mello-Moura  
Tamara Kerber Tedesco  
Thais Gimenez**

**Autor para correspondência:**

Fernando Bartorilla Janoian  
Rua Flórida - N° 1394 - Cidade Monções  
Cep 045650-001

**Email:** [jan\\_bart@hotmail.com](mailto:jan_bart@hotmail.com)

**Telefones:** 11947238534 / 1155051962

**RESUMO**

O uso de implantes em reabilitações protéticas tem apresentado elevado índice de sucesso, porém como a biomecânica dos implantes é diferente do dente natural, a possibilidade de ser transferida carga excessiva ao implante e deste ao osso adjacente, pode provocar falhas das reabilitações. Desta maneira para o sucesso das reabilitações implantossuportadas é necessário assentamento preciso das próteses. Na tentativa de melhorar o assentamento passivo de infraestruturas protéticas implantossuportadas, foram sugeridas algumas técnicas clínicas e laboratoriais. O objetivo deste trabalho é através de uma revisão de literatura descrever algumas dessas opções técnicas de confecção de próteses sobre implantes.

**ABSTRACT**

The use of implants in prosthetic rehabilitation presented a high success rate, but as the biomechanics of implants is different from the natural tooth, the possibility of being transferred excessive load to the implant and the adjacent bone this may cause failure of rehabilitation. Thus for successful implant rehabilitation is required precision in the settlement of the prostheses. In an attempt to improve the passive fit of prosthetic implant infrastructure, some clinical and laboratorials techniques and were suggested. The aim of this study is through a literature review describing some of these technical options of making prosthetic implant.

**Descritores:** Implantes Dentários. Reabilitação Bucal. Revisão.

**Descriptors:** Dental Implant. Oral Rehabilitation. Review.

## **INTRODUÇÃO**

A reabilitação oral de pacientes edêntulos, parcial ou total, é um grande desafio para odontologia. Ao longo dos anos diversas soluções foram desenvolvidas na tentativa de restabelecer as funções mastigatórias, fonética e estética dos dentes perdidos.

Dentre essas soluções os implantes dentários e a osseointegração tem sido estudados minuciosamente, assim como algumas técnicas de reabilitação protética sobre implantes dentários foram desenvolvidas e constantemente aperfeiçoadas. O principal desafio dessas reabilitações é reconstruir a estética promovendo retenção e estabilidade sem induzir perda óssea acentuada que possa levar o tratamento ao fracasso.

O uso de implantes em reabilitações protéticas tem apresentado elevado índice de sucesso, porém como a biomecânica dos implantes é diferente do dente natural, devido ausência de ligamentos

periodontais, a possibilidade de ser transferida carga excessiva ao implante e deste ao osso adjacente pode acabar ultrapassando o limite fisiológico e provocar falhas das reabilitações (1). Desta maneira para o sucesso das reabilitações implantossuportadas é necessário, precisão no assentamento das próteses.

O assentamento passivo é definido como uma estrutura metálica retida por implantes com menor desajuste marginal possível, na ausência de tensões, promovendo há longo prazo o sucesso da reabilitação protética (2). Uma pobre adaptação pode induzir forças de tração, compressão e flexão, quando a prótese esta conectada, levando a complicações mecânicas como perda ou fratura de parafusos. Os microgaps entre abutments e infraestruturas pode também ser colonizados por bactérias, o que pode influenciar remodelação do tecido Peri implantar, crista óssea e a saúde dos tecidos peri implantares (3). Na tentativa de melhorar o assentamento passivo

de infraestruturas protéticas implantossuportadas, foram sugeridas algumas técnicas clínicas e laboratoriais. Entre as técnicas existentes para obtenção da passividade na confecção de próteses implantossuportadas temos a eletroerosão, técnica do cilindro cimentado, soldagem, escaneamento CAD/CAM, entre outras. O objetivo deste trabalho é através de uma revisão de literatura descrever algumas dessas opções técnicas de confecção de próteses sobre implantes.

### **REVISÃO DE LITERATURA**

A adaptação entre componentes protéticos associados nas plataformas dos implantes dentários apresenta-se ainda como um dos grandes desafios na interface laboratório/clínica. É fator imprescindível para o sucesso, em longo prazo, sejam as próteses extensas ou não. A ausência do ligamento periodontal nos implantes faz com que a distribuição de cargas seja dependente do grau de deformação do tecido ósseo, da rigidez da

estrutura da prótese e da elasticidade dos parafusos de fixação (4). Enquanto o ligamento periodontal permite movimento dos dentes dentro dos alvéolos em torno de 100 $\mu$ m, nos sistemas de implantes esta liberdade de movimentação é reduzida para no máximo 10 $\mu$ m (5). Desta forma, na prótese convencional, é de se esperar que os dentes se movimentem para compensar os pequenos erros de adaptação da peça protética, enquanto os implantes osseointegrados não mudam de posição em resposta às forças que podem surgir frente a erros de adaptação (6). Isso faz com que desajustes na prótese sobre implantes funcionem como gerador constante de tensões entre os componentes do sistema, podendo levar a fadiga dos parafusos ou à perda da osseointegração (7, 8). A desadaptação pode também propiciar acúmulo de bactérias e conseqüentemente reações teciduais como mucosites, peri-implantites e perda de osseointegração.

Eames e Macnamara, 1978 (9) afirmaram que nenhuma infraestrutura metálica odontológica adaptava-se perfeitamente sobre o dente preparado e que a completa adaptação era muito variável devido aos diversos procedimentos que antecederiam sua confecção. Assim, é possível supor que a falha decorre das diversas etapas clínicas e laboratoriais às quais qualquer peça protética é submetida. A estrutura metálica de prótese fixa sobre implantes deve ser resistente à corrosão, ter precisão e assentamento passivo aos intermediários dos implantes, rigidez e capacidade para suportar as cargas mastigatórias e de oclusão (10). O assentamento passivo é um dos pré-requisitos mais importantes para a manutenção da interface implante-osso. Para fornecer um assentamento passivo ou infraestrutura livre de tensão, esta deveria, teoricamente, induzir uma tensão absoluta zero nos componentes dos implantes e no osso circundante na ausência de

aplicação de carga externa. Segundo Branemark (11) 1983, uma adaptação aceitável teria discrepância de até 10 $\mu$ m, que asseguraria estímulo de remodelação óssea adequado. Esse nível de adaptação poderia ser referido como adaptação passiva, pois após a instalação da prótese os implantes remanesceriam sem tensão nas posições onde foram pré-fixados (12).

Sahin & Çehreli, 2001, (13) estudaram em revisão da literatura alguns fatores que governavam a conservação da osseointegração e, portanto o sucesso das reabilitações sobre implantes, relacionando o nível de desadaptação marginal com o assentamento passivo das infraestruturas. Uma precisa adaptação marginal entre a estrutura protética e os implantes foi considerada como um dos pré-requisitos mais significativos para a manutenção da união osso-implante, sem que fossem gerados carregamentos indesejados ao tecido ósseo circundante. Em situações de união rígida entre implantes decorrentes das

restaurações protéticas foram, eventualmente, observadas forças indutoras de tensões promovendo complicações relacionadas à perda ou fratura do parafuso do abutment, fratura da estrutura metálica e até a perda óssea peri-implantar.

Heckmann (14) et al, demonstraram que 50% das imperfeições podem ser atribuídas aos procedimentos de moldagem e a outra metade por procedimentos de fabricação no laboratório de prótese. Portanto, a magnitude das tensões desenvolvidas depende somente da fidelidade alcançada nos processos de fabricação passando pela técnica de moldagem, fidelidade do modelo, tolerância dos componentes, tolerância de fundição e estratégias do técnico dental.

#### Fundição

No começo do século 20 Dr. William Taggart, introduziu o processo de fundição com a técnica da cera perdida para construção de próteses dentárias, esse método era utilizado na confecção de joias. Um processo de fundição deve manter a continuidade do metal assim como

suas propriedades, físicas, estruturais e mecânicas. O Co-Cr oferece maior resistência em dimensões estruturais menores, é biocompatível com tecidos peri-implantares, tem boa fundibilidade, rigidez e baixo custo (15). Neste processo, o modelo de cera, com os esboços precisos da estrutura dental que se deseja, é substituído por uma liga liquefeita por aquecimento que, depois de solidificada, corresponde à forma inicialmente esculpida em cera. Durante o processo de fundição, o molde é aquecido para receber o metal fundido e, dependendo da temperatura de aquecimento, o tempo de resfriamento pode ser aumentado ou diminuído, influenciando diretamente na viscosidade, estrutura cristalina e precisão na fundição. Sempre que possível, deve-se fundir as estruturas em peça única, pois, com isso, as propriedades de endurecimento do metal são mantidas. A utilização da fundição em monobloco tem com vantagem um menor tempo de confecção de uma infraestrutura, a verificação da

adaptação das próteses assim que fundidas e as propriedades de endurecimento mantidas. Peças fundidas em monobloco passam por um processo que incorpora inúmeros erros. Algumas vezes, a adaptação é feita à custa de movimentos dentários, aceitáveis em próteses de pequenas dimensões. As próteses amplas devem receber soldagem. Segundo Schieffleger et al, 1985, (16) fundições de próteses fixas convencionais em monobloco são técnicas sensíveis que apresentam certo grau de distorção. Humphries, Yaman e Bloem 1990, afirmaram que os erros resultantes da moldagem de transferência dos implantes frequentemente levavam a procedimentos repetidos de secção e soldagem das infraestruturas (17). Em 1996 Jemt & Book avaliaram o efeito da falta de adaptação de próteses maxilares fundidas em monobloco sobre a reabsorção óssea marginal dos implantes durante um período de cinco anos. Foram examinados 2 grupos com 7 pacientes cada. O primeiro grupo foi controlado por 1

ano e o segundo por cinco anos. Nenhuma prótese obteve adaptação completamente passiva. Entretanto, foram consideradas clinicamente aceitáveis, pois nenhuma correlação entre o grau de desadaptação das próteses e mudanças nos níveis ósseos marginais foi encontrada(7, 8).

#### Soldagem

A Soldagem representa a operação que visa obter a união de duas ou mais peças, assegurando, na junta soldada, a continuidade de propriedades físicas, químicas e metalúrgicas (18). O corte em segmentos da estrutura fundida e reunião pela técnica da soldagem foram desenvolvidos buscando contornar o problema de desajuste de próteses múltiplas fundidas numa só peça, tornando-se procedimento bastante difundido, mesmo após o advento das próteses retidas por implantes. O desajuste é diminuído significativamente (19). A soldagem sempre acarreta algum grau de distorção na união das peças individuais de próteses fixas, mas, é certo afirmar que a técnica de soldagem a laser e de fundição

em monobloco produzem uma distorção significativamente menor que a soldagem convencional (18). A técnica dos cilindros soldados a laser apresenta maior precisão em relação à técnica de seccionamento e soldagem da infraestrutura metálica. Além disso, a peça obtida através de seccionamento e soldagem está mais sujeita a riscos de fratura quando em função por esforços de fadiga, pois a soldagem é direcionada para regiões de maiores esforços mecânicos, além da região a ser soldada possuir diâmetro maior que a da técnica dos cilindros soldados aqui apresentada. Além de proporcionar resultados satisfatórios de desajuste marginal, a técnica de soldagem de borda, apresenta a vantagem de utilizar estrutura metálica em monobloco, na qual as áreas soldadas localizam-se em regiões de menores esforços mecânicos (20) O tipo de soldagem mais usado atualmente em Odontologia é a soldagem a laser, por apresentar vantagens como: economia de tempo laboratorial devido à soldagem ser feita

diretamente sobre o modelo mestre; potencialmente todos os metais podem ser soldados, particularmente o titânio; a resistência das uniões soldadas é comparável à da liga de origem; pode ser realizada em regiões de difícil acesso e também após a aplicação da resina acrílica ou porcelana, sem causar danos às mesmas (21).

O sucesso da soldagem a laser depende da profundidade de penetração da solda. Entretanto, a espessura do metal deve ser considerada e a profundidade de penetração ajustada adequadamente (22). A soldagem a laser também apresenta as seguintes desvantagens: necessidade de uma atmosfera especial de gás argônio; há problemas na soldagem de materiais com alta reflexão ao feixe e alta condutividade térmica e ocorre uma fragilização e formação de porosidades no cordão de solda devido à rápida solidificação. Em um estudo realizado por Apotheker, Nishimura e Seerattan, 1984 compararam-se infraestruturas



soldadas a laser com aquelas soldadas convencionalmente (23). As infraestruturas foram confeccionadas com a liga Rexillum III (RX Jeneric, Wallingford, CT), sendo esta uma liga popular, não preciosa, composta de 74-78% Ni, 12-15% Cr, 4-6% Mo e 1,8% Be. A temperatura de fundição variou de 2250 a 2350° F. Foram enceradas 7 infraestruturas de 3 elementos que foram incluídas e fundidas de acordo com as instruções do fabricante. O seccionamento da infraestrutura foi feito com um disco de carborundum dupla face e o espaço produzido foi de 0,79mm. Três infraestruturas foram soldadas a laser com 450W Nd: YAG (John Blutt, Laser Industries, Lawrence, MA). Para cada prótese o pulso padrão foi de 48 pulsos/segundo com uma duração de 0,0004 segundos/pulso. As outras 3 próteses foram soldadas com o maçarico gás/oxigênio. As próteses foram colocadas no forno a uma temperatura de 1050° F. Após 20 minutos foram removidas e a solda NNP (Rx Jeneric, Wallington, CT) aplicada. Todas as próteses

soldadas pelo método convencional apresentavam porosidades amplas e profundas, já as soldadas a laser não apresentaram porosidades. Distintamente, uniões melhores e mais resistentes à fratura na boca foram encontradas com os corpos soldados a laser.

#### Sistemas CAD/CAM

O CAD/CAM foi utilizado pela primeira vez na odontologia em 1971 por Duret e Preston, seguido por Moermann nos anos 80 onde desenvolveu o sistema CEREC. Em 1983 a primeira restauração feita por CAD/CAM foi realizada. Tempos atrás, seria possível afirmar que a tecnologia CAD/CAM representava o futuro da prótese dentária. Hoje, tais sistemas já são realidade e estão presentes no dia a dia de muitos laboratórios de prótese e clínicas odontológicas. A odontologia vem incorporando cada vez mais a utilização de sistemas CAD/CAM na sua rotina, sendo a confecção de próteses uma de suas aplicações mais difundidas, tendo como vantagens a precisão e o menor tempo de produção (24, 25). O termo CAD/CAM significa

computer aided design (CAD) e computer aided manufacturing (CAM). Se fossemos traduzir seria “desenho guiado por computador” e “fabricação guiada por computador”. Outro termo utilizado para esses sistemas é CAD/CIM, aonde o CIM significa: computer integrated machining. O sistema CAD/CAM é baseado em três elementos: Aquisição de dados, processamentos de dados e fabricação. Podendo ser dividido em procedimentos intra-orais e de laboratório e é composto por um scanner, que faz a leitura das estruturas a serem copiadas, seja em boca ou modelos, e um computador com software que irá receber as informações e gerar uma imagem tridimensional. O software permite que o operador do sistema, faça o desenho virtual dos elementos necessários para reabilitação protética. A partir desse desenho guia, é possível evoluir para o desenho virtual final (24, 25). O componente intra-oral é scaneado por um digitalizador intra-oral para obter uma impressão óptica. Os dados

digitalizados são reconstruídos no monitor como um gráfico 3D, então a morfologia da prótese pode ser virtualmente desenvolvida (26). O processo CAM (Computer Aided Manufacturing) ou a manufatura auxiliada pelo computador nada mais é do que a materialização ou fabricação da imagem virtual trabalhada no software CAD. Desde que máquinas CNC (Computer Numeric Control) ou controle numérico computadorizado foram desenvolvidas o processo CAM foi também criado. Máquinas ou tornos controlados por computadores realizam os procedimentos de usinagem com alta precisão a partir de uma lista de movimentos escrita num código específico, este código permite o controle simultâneo de vários eixos para corte do material selecionado de forma totalmente automatizada. A revolução promovida pelo CAD/CAM está modificando profundamente o método de produção e os parâmetros de qualidade das próteses odontológicas. O processo se tornou mais preciso, mais rápido e mais

eficiente. No início da utilização do CAD/CAM na odontologia, só existiam scanners de laboratório e as fresagens eram feitas fora do país. Atualmente existem vários serviços de fresagens no Brasil, e as clínicas e laboratórios interessados podem ter os seus próprios equipamentos de fresagem agora menores e mais acessíveis, agregando tempo e agilidade ao processo. É preciso lembrar que os computadores não trabalham sozinhos e a alta previsibilidade técnica ainda depende de uma série de variáveis que vão desde um planejamento competente até o ajuste final da prótese na boca do paciente. Todos os erros cometidos na clínica serão milimetricamente reproduzidos na estrutura que sai na fresadora. A tecnologia depende de uma perfeita operação do sistema, da capacitação e do treinamento continuado do profissional (24, 25). A produção das próteses por CAD/CAM acontece em quatro etapas. A primeira etapa compreende a moldagem das arcadas e a confecção dos modelos em gesso. A

moldagem deve ser feita cuidadosamente, com a técnica adequada, pois parte dos insucessos acontecem por falhas nessa etapa do trabalho. É possível ainda fazer o escaneamento diretamente das arcadas em boca através de um scanner intra-oral. Na segunda etapa o sistema irá gerar um modelo de trabalho virtual ou um desenho digital de três dimensões. Caso tenha sido feito o escaneamento direto na boca, este modelo de trabalho já terá sido gerado. Por se tratar de uma tecnologia recente, os scanners intra-orais ainda apresentam algumas limitações. A terceira etapa é a construção virtual ou o desenho da peça através de um software específico para essa função. O protesista pode optar em utilizar pilares pré-fabricados ou produzir pilares personalizados esculpidos pela fresadora. Definido o desenho, o software ajuda a fazer os ajustes necessários para que os elementos protéticos tenham assentamento perfeito sobre o preparo ou conexão protética. Na quarta etapa começa a fresagem da peça que foi desenhada

pelo computador. Os sistemas mais novos apresentam equipamentos bastante versáteis, com cinco eixos de posicionamento o que garante resultados precisos e em menor tempo (24, 25). O mercado de equipamentos CAD/CAM pode ser dividido entre sistemas abertos e fechados. Atualmente, os fabricantes de sistemas fechados são os líderes desse mercado, mas existem empresas de menor porte oferecendo scanners, softwares e fresadoras de forma avulsa e independente. Uma próxima etapa na tecnologia CAD/CAM, utilizada em odontologia é a transição dos sistemas fechados para sistemas abertos. Isso criará uma grande flexibilidade para os dados adquiridos com os scanners intra-orais ou digitalização dos modelos. Outro ponto importante na transição dos sistemas fechados para sistemas abertos é grande possibilidade e variações de técnicas de confecção e fabricação, sendo possível escolher o processo mais adequado para cada caso (24, 25). A vantagem de um sistema aberto é a possibilidade de poder

escolher a unidade fresadora (CAM) mais adequada aos seus propósitos, pois é possível transmitir o arquivo da unidade CAD para outro computador, diferente dos sistemas fechados, que oferecem todo o sistema de produção.

O Sistema CAD/CAM foi muito usado para fabricação de peças protéticas fixas como inlay, onlays e coroas. Atualmente existe um grande interesse no sistema para abutments de implante. Com a tecnologia CAD/CAM aplicada à implantodontia, sugeriu uma produção mais densa e mais resistente tanto nos abutments como nos guias cirúrgicos. Uma perfeita adaptação e uma maior resistência também são características conseguidas pelo CAD/CAM. Outra vantagem interessante é que com os guias cirúrgicos feitos pelo CAD/CAM podemos transferir o planejamento virtual do software para o ato operatório, campo cirúrgico (27). Em 2010, Apicella et al, estudaram a adaptação entre abutments de estoque comparando com abutments feito de CAD/CAM (28).

Passaram por teste de microscopia eletrônica assim como teste radiográfico. Como resultado, obtiveram adaptação precisa entre todas as interfaces testadas e sem diferenças significativas.

Karatasli et al, 2011, realizaram um estudo comparando a adaptação marginal entre coppings produzidos por CAD/CAM de diferentes materiais e formas (29) Para esse estudo foram usados quatro materiais diferentes e como grupo controle usaram coping metálico. Com os resultados os autores podiam concluir que a adaptação marginal não depende apenas do sistema usado na fabricação. Tipo de material do coping, sinterização parcial ou total, precisão do processo de fresagem, também tem efeito na adaptação. Karl e Taylor também em um estudo realizado em 2011 puderam concluir que as restaurações fabricadas por CAD/CAM mostraram adaptação no mínimo tão boa quanto as estruturas fabricadas convencionalmente (30). Em tese apresentada em 2013, França comparou o desajuste vertical,

horizontal e a passividade de infraestruturas fabricadas em zircônia e cobalto-cromo por tecnologia CAD/CAM e pelo método de fundição convencional (31). Os resultados foram mensurados usando microscopia eletrônica de varredura com aumento de 250x. Inicialmente avaliou-se a passividade pelo teste do parafuso único e posteriormente para avaliar o desajuste vertical e horizontal, apertou-se todos os parafusos, com torque de 20Ncm. O autor pode concluir que as infraestruturas confeccionadas por tecnologia CAD/CAM obtiveram melhores valores de ajuste vertical que aquelas fabricadas pelo método da fundição, apesar disso, a passividade das infraestruturas não foi influenciadas pela técnica da fabricação e material utilizado. O ajuste horizontal obtido pelas infraestruturas fabricadas por CAD/CAM não foi superior aquelas fabricadas por fundição. Uma menor variabilidade no ajuste vertical e na passividade foi observada quando infraestruturas foram fabricadas por tecnologia

CAD/CAM. O ponto fraco do CAD/CAM talvez ainda esteja no custo inicial, que envolve a aquisição do equipamento e o treinamento para operar o sistema. Neste sentido, existem diversas opções no mercado, de modo que o cirurgião dentista pode optar por adquirir um sistema completo ou apenas parte dele, além da alternativa de terceirizar todo o serviço contratando um laboratório de prótese.

#### Eletroerosão

Bonachella, em 2012 definiu a eletroerosão como, um processo voltado para estruturas metálicas com formatos complexos ou em dimensões muito pequenas (32). Consiste na aplicação de uma diferença de potencial elétrico em uma corrente contínua entre duas placas condutoras de eletricidade (eletrodos). As peças ficam separadas por uma distância muito pequena, onde ocorrem descargas que retificam ou aplainam a superfície metálica de uma peça que possui irregularidades.

Ainda segundo Bonachella o ponto mais crítico de peças metálicas

apoiadas sobre dentes e/ou implantes, recai sobre a adaptação cervical (32). Esta busca pela perfeição, ou menos distância possível, possibilita a longevidade dos trabalhos no ambiente bucal. Assim, a complexidade das peças confeccionadas sobre implantes, principalmente em relação à macro e microgeometria, faz com que os estudos sobre a eletroerosão sejam cada vez mais necessários. As máquinas disponíveis para eletroerosão se adaptam cada vez mais à simplicidade e, ao mesmo tempo, os técnicos de laboratório se beneficiam com as novas tecnologias para a produção de peças menos artesanais e com melhor confecção. Através dos tornos e fresadores com comando numérico computadorizado, é possível produzir superfícies metálicas complexas e ferramentas com geometrias específicas e não convencionais para cada tarefa.

Os benefícios da eletroerosão na adaptação de infraestruturas complexas são imensos. Vivemos uma época ímpar na Odontologia, na qual os profissionais não apenas

se interessam pela parte biológica, mas também pela mecânica dos metais utilizados. Por outro lado, os engenheiros também caminham na condição de microusinagem/microtexturização em biomateriais e implantes dentários. Entretanto, é necessário estabelecer uma interface entre o cirurgião-dentista e o técnico em prótese para que ambos aprendam com os engenheiros os benefícios desta tecnologia. Romero et al, em 2000, realizaram um estudo avaliando as técnicas de sobre fundição, soldagem de segmentos e eletroerosão para correção de discrepâncias marginais em próteses implanto retidas(33). Obtiveram como resultados menor ajuste de margens para as estruturas submetidas a eletroerosão (7,5  $\mu\text{m}$ ), seguido pelas submetidas à sobre-fundição (15 $\mu\text{m}$ ) e, por fim, pelas que tiveram segmentos soldados (72  $\mu\text{m}$ ). Concluíram que a eletroerosão promoveu melhor correção das discrepâncias marginais, evitando modificações estruturais nas peças causadas por reunião de segmentos

seccionados. A desadaptação marginal de próteses implanto-retidas foi comparada por Sartori, et al, 2004 em peças fundidas em monobloco com liga de ouro e titânio comercialmente puro antes e após procedimento de eletroerosão (34). Matriz metálica com 2 implantes fixados – correspondendo ao segundo pré-molar e segundo molar – foi elaborada e sobre cada implante foi parafusado um pilar protético cônico com torque de 20 Ncm. Foram constituídos 2 grupos – peças obtidas em liga de ouro e as obtidas em titânio – com 5 padrões confeccionados para cada. Os padrões foram em resina acrílica e tiveram dimensões padronizadas pelo auxílio de uma matriz de silicone, sendo utilizados cilindros protéticos em ouro para as fundições das estruturas nessa liga e cilindros plásticos para fundições realizadas em titânio. Destinados à retificação de margens por eletroerosão, foram construídos modelos em gesso contendo análogos em cobre - estes obtidos a partir do index dos abutments na matriz metálica. O processo de

leitura dos desajustes nas margens foi realizado pelo teste de um único parafuso e, também, quando todos os parafusos protéticos foram apertados. Previamente a execução da eletroerosão, os resultados não demonstraram diferenças entre os grupos quanto ao desajuste avaliado pelo teste de um único parafuso, sendo ainda, observada menos discrepância nas estruturas fundidas em liga de ouro quando todos os parafusos estavam apertados. Após a retificação das margens, a fenda marginal foi reduzida para ambos os grupos. Entre os grupos, após eletroerosão, não houve diferenças significativas, quando se avaliou o segmento alçado pelo aperto de um só parafuso, mas estruturas em ouro se apresentaram melhor adaptadas que as de titânio quando ambos parafusos estavam apertados. Concluíram que o processo de eletroerosão foi eficaz em reduzir os espaços marginais nas estruturas fundidas em liga de ouro e em titânio comercialmente puro quando avaliadas por diferentes

critérios de mensuração de desajuste.

Em sua tese em 2007, Fragoso pode concluir que, os procedimentos de eletroerosão da base de assentamento do parafuso e das bordas dos cilindros foram eficazes na redução das tensões induzidas aos abutments para infraestruturas em monobloco e fundidas sobre análogos (19). Porém inativos nas peças soldadas a laser. Embora a técnica de eletroerosão apresente valores de adaptação bem satisfatórios, esta é pouco utilizada, devido ao custo e tempo de trabalho elevado.

#### Cimentação passiva ou técnica do cilindro cimentado

O primeiro relato desta técnica foi descrito por Sellers em 1989, onde sugeriu uma montagem direta da estrutura, cimentando uma manga metálica para cada abutment e cada parafuso de retenção e uma só fundição (35). O procedimento é realizado intra-oral, e teria um tempo clínico menor e reduziria as chances de complicações há longo prazo. A soldagem para compensar falhas não se faz necessária.



Buscando também o assentamento passivo, Jimenéz-López, em 1995, apresentou a técnica do cilindro cimentado em prótese rosqueada sobre implantes (36). A técnica consistia na confecção de uma estrutura em peça única, sem soldagem, e na qual era integrado um cilindro de ouro que seria usado como referência para posicioná-la na boca. Em seguida, nas regiões correspondentes aos cilindros restantes, previamente posicionados e fixados no pilar trans-epitelial, eram preparados alojamentos para que posteriormente os demais cilindros fossem cimentados diretamente na boca com auxílio de uma resina composta para cimentação de dupla ativação. O autor relatou obter um assentamento passivo absoluto com o uso desta técnica, entretanto não há embasamento científico que sustente tal afirmação. O autor cita ainda como vantagens, a facilidade e rapidez da técnica; a ausência de bimetalismo; o ajuste perfeito, a facilidade para polimento; a reposição fácil dos cilindros caso haja perda de algum e a

possibilidade de incorporar um cilindro de diâmetro até superior ao inicial, caso haja perda de algum dos implantes. Como desvantagens, ele cita a porosidade na área de união e a experiência clínica curta, comprovando a necessidade de estudos científicos a respeito desta técnica.

A técnica do cilindro cimentado é uma forma de reabilitação sobre implantes que possibilita a reabilitação total ou parcial dos maxilares, promovendo passividade na adaptação da restauração aos implantes, mantendo a vantagem de reversibilidade, inerente das próteses parafusadas. Esta técnica apresenta algumas vantagens como, liberdade do posicionamento das fixações durante a cirurgia aliada à correção de pequenos desajustes marginais na interface infraestrutura metálica/pilar, promovendo passividade e longevidade do trabalho clínico. A técnica do cilindro cimentado é composta por três cilindros diferentes: Calcinável, latão e titânio.

Para o enceramento da infraestrutura, o cilindro calcinável é sobreposto sobre o cilindro de latão, e o conjunto é parafusado sobre os análogos dos pilares protéticos dos implantes. Após fundição, jateamento com esfera de vidro e usinagem, a estrutura metálica novamente parafusada sobre os cilindros de latão no modelo. Realizado então montagem de dentes, enceramento, inclusão, polimerização, acabamento e polimento da prótese. Para cimentação os cilindros de latão são substituídos pelos cilindros de titânio dimensionalmente menores, havendo alívio interno entre cilindro/estrutura metálica, que posteriormente será preenchido com cimento resinoso. A entrada dos parafusos é protegida com cera utilidade para evitar que o excesso de cimento escoar sobre os mesmos. Cimento resinoso é proporcionado, manipulado segundo orientação do fabricante e inserido no interior da barra e ao redor dos cilindros. Após polimerização, a prótese é removida e limpa para posterior instalação. A instalação é feita com torque de

20N nos parafusos. Esta técnica promove grande resistência da infraestrutura metálica, devido à fundição em monobloco e ausência do processo de soldagem, pois técnicas como soldagem à laser podem promover em alguns casos porosidades, ocasionando fragilidade e fadiga quando submetida a forças mastigatórias. Outra grande vantagem da técnica do cilindro cimentado aliada a técnica da barra distal é o número reduzido de sessões clínicas necessárias para a confecção da prótese, não necessitando de prova funcional, uma vez que todo relacionamento maxilo-mandibular foi obtido previamente por meio da prótese aparafusada no modelo de trabalho e o conjunto montado em articulador. O cimento nessa técnica deve possuir propriedades mecânicas e biológicas favoráveis devido à sensibilidade da técnica. Segundo Fonseca, et al, 2004 , a limitação da fotoativação de cimentos resinosos de dupla polimerização pelas margens das restaurações metálica pode afetar as propriedades mecânicas desses

cimentos, assim como prejudicar a retenção das restaurações (37).

A técnica do cilindro cimentado apresentou significativa melhora no assentamento passivo. Além de utilizar estruturas em monobloco, tem como principais características a simplicidade de técnica e redução de custo.

Berejuk, em 2014 avaliou os microgaps das estruturas com os abutments (38). Esse estudo comparou estruturas de zircônia moída e cromo - cobalto com estrutura de corpo único fundidas com diferentes técnicas. As técnicas de fundição comparadas foram: fundição sobre cilindro de plástico, fundição sobre cilindro de cromo cobalto e a técnica da adaptação passiva a estrutura foi encerade sobre um cilindro de bronze, fundida com uma peça de cromo cobalto e depois cimentada a cilindros de titânio com Panavia. Como resultado do estudo a técnica da adaptação passiva apresentou menores microgaps comparados a outros materiais e técnicas.

## **DISCUSSÃO**

Durante a revisão de literatura foi possível constatar a importância de conseguir um assentamento passivo da prótese para o sucesso da reabilitação com implantes dentários. Um assentamento não passivo, com pobre adaptação, irá gerar forças indesejadas a todo o sistema implante - prótese, levando a complicações.

Todas as técnicas propostas pelos diversos autores citados na revisão se mostraram eficazes, para conseguirmos um melhor assentamento da prótese. E podemos dizer que ficou clara a necessidade de um tratamento alternativo além da fundição para conseguirmos o assentamento passivo. Como citado por Schieffleger et al, em 1985, as fundições apresentam grau de distorção (16). Dentre as técnicas propostas, a soldagem se mostrou eficaz, tanto na soldagem convencional, como na soldagem feita à laser. As soldas feitas com laser apresentam algumas vantagens, mas como vimos nos

trabalhos citados, não apresentam resultados superiores comparadas à convencional, quando falamos de assentamento passivo e adaptação. Porém a soldagem com laser apresenta melhor qualidade na solda, podendo soldar áreas de difícil acesso, e manter a propriedade e características do material soldado.

Os trabalhos que avaliamos e foram citados na revisão com a técnica CAD/CAM, também apresentaram melhora no assentamento passivo das peças. Embora o CAD/CAM seja uma tecnologia antiga, esse método vem se aperfeiçoando cada vez mais, mostrando resultados cada vez melhores, com equipamentos mais modernos. O CAD/CAM hoje em dia esta mais viável e ao alcance do cirurgião dentista, que não precisa ter algum sistema em seu consultório, basta ter um scanner intra-oral, ou então ter um técnico de laboratório que trabalhe com algum sistema. Nos trabalhos apresentados, todos os autores apresentaram resultados superiores

com os trabalhos executados pelo CAD/CAM.

A eletroerosão também se apresentou bastante eficiente, com resultados excelentes e um ótimo assentamento, Sartori et al, 2004 publicaram resultados significativos com o método da eletroerosão (34). A técnica ainda é feita por poucos laboratórios e ainda tem um custo muito elevado, o que as vezes pode inviabilizar a opção por esse método.

Também apresentamos a técnica do cilindro cimentado, que foi sendo aperfeiçoada com o passar dos anos, mas que foi idealizada por Sellers em 1989, ou seja, não é uma técnica recente, mas que vem sendo aprimorada (35). Berejuk, 2014, apresenta resultados muito bons com a técnica (38). A técnica do cilindro cimentado é de fácil execução e apresenta bons resultados em busca do assentamento passivo embora necessitem mais estudos reproduzíveis.

**CONCLUSÃO**

Conforme os resultados observados nos estudos analisados, podemos concluir que:

- Todas as técnicas apresentadas nesta revisão de literatura são válidas e se mostraram eficazes, em busca de um assentamento passivo,
- Julgamos importante uma comunicação eficiente com o técnico de laboratório para um melhor resultado final,
- As técnicas que requerem equipamentos como CAD/CAM, eletroerosão, soldagem a laser, é aconselhado seguir as orientações dadas pelo fabricante,
- A eletroerosão se mostrou muito eficaz, porém uma tecnologia com custo e tempo elevado.
- CAD/CAM, se mostrou muito eficaz e já está mais viável e ao alcance do cirurgião dentista.

**REFERÊNCIAS**

1. Snauwaert K, Duyck D, van Steenberghe D, Quirynen M, Naert I. Time dependent failure rate and marginal bone loss of implant supported prostheses: 15 year follow-up study. *Clin Oral Invest.* 2000; 4: 13-20.
2. Carlson B, Carlsson GE. Prosthodontic complications in osseointegrated dental implant treatment. *Int J Oral Maxillofac Implants.* 1994; 9(1): 90-4.
3. Scarano A, Assenza B, Piattelli M. A 16 year study of the microgap between 272 human titanium implants and their abutments. *J Oral Implantol.* 2005; 31: 269-275.
4. Wee AG, Aquilino AS, Schneider RL. Strategies to achieve fit in implant prosthodontics: A review of the literature. *Int J Prosthodont.* 1999; 12(2): 167-78.
5. Sertgoz A. Finite element analysis study of the effect of superstructure material on stress distribution in an implant-supported fixed prosthesis. *Int J Prosthodont.* 1997; 10(1): 19-27.
6. Hareldson T, Carlson GE. Bite force and oral function in patients with osseointegrated

- oral implants. *Scand J Dent Res.* 1977; 85-200.
7. Jemt T. Failures and complications in 391 consecutively inserted fixed prostheses supported by Branemark implants in edentulous jaws: a study of treatment from the time of prosthesis placement to the first annual checkup. *Int J Oral Maxillofac Implants.* 1991; 6(3): 270-6.
8. Jemt T, Book K. Prosthesis misfit and marginal bone loss in edentulous implant patients. *Int J Oral Maxillofac Implants.* 1996; 11(5): 620-5.
9. Eames WB, Macnamara JF. Evaluation of casting machines for ability to cast sharp margins. *Operative Dent.* 1978; 3(4): 137-41.
10. Lucas LC, Lemons JE. Biodegradation of restorative metallic systems. *Adv Dent Res.* 1992; 6: 32-37.
11. Branemark PI. Osseointegration and its experimental background. *J Prosthet Dent.* 1983; 50(3): 339-409.
12. Carr AB, Gerard DA, Larsen PE. The response of bone in primates around unloaded dental implants supporting prostheses with different levels of fit. *J Prosthet Dent.* 1996; 76(5): 500-9.
13. Sahin S, Çehreli MC. The significance of passive framework fit in implant prosthodontics: current status. *Implant Dent.* 2001; 10(2): 85-90.
14. Heckmann SM, Karl M, Wichmann MG, Winter W, Graef F, Taylor TD. Cement fixation and screw retention: parameters of passive fit. An in vitro study of three-unit implant-supported fixed partial dentures. *Clin Oral*

- Implants res. 2004; 15(4): 466-73.
15. Anusavice KJ. Phillips: Materiais dentários. 11a ed. Rio de Janeiro: Elsevier; 2005.
16. Schieffleger BE, Ziebert GJ, Dhuru VB, Brantley WA, Sigaroudi K. Comparison of accuracy of multiunit one-piece castings. *J Prosthet Dent.* 1985; 54(6): 770-6.
17. Humphries RM, Yaman P, Bloem TJ. The accuracy of implants master casts constructed from transfer impressions. *J Oral Maxillofac Implants.* 1990; 5(4): 331-36.
18. Tiozzi R, Falcão-Filho H, Aguiar Júnior FA, Rodrigues RC, Mattos MG, Ribeiro RF. Modified section method for laser welding of ill-fitting cup Ti and Ni-Cr alloy one-piece cast implant-supported frameworks. *J Oral Rehabil.* 2010; 37(5); 359-63.
19. Fragoso WS. Adaptação marginal de infraestruturas implant retidas por técnica de fundição sobre análogos. [dissertation]. Piracicaba (SP): Faculdade de Odontologia de Piracicaba. Universidade Estadual de Campinas; 2005.
20. Bernardon T. Análise a adaptação marginal de próteses fixas implantosuportadas em liga de titânio, fundidas em monobloco ou submetidas à soldagem laser e eletroerosão através do assentamento passivo. Piracicaba, 2001. 98p. Dissertação (Mestrado) - Faculdade de Odontologia de Piracicaba, Universidade Estadual de Campinas.
21. Bertrand C. *et al.* The laser welding technique applied to the nonprecious dental alloys procedure and results. *Br Dent J.* 2001 90(5): 255-57.

22. Tambasco J, Anthony T, Sandven O. Laser welding in the dental laboratory: An alternative to soldering. *J Dent Technol, McLean*, v. 13, n. 4, p. 23- 31, May 1996.
23. Apotheker H, Nishimura I, Seerattan C. Laser-welded versus soldered nonprecious alloy dental bridges: A comparative study. *Lasers Surg Med* 1984; 4(2): 207-13.
24. Bottino MA. Facetas laminadas cerâmicas, o contexto multidisciplinar da relação clínico – laboratorial. *Implant News*. 2013; 10(4): 34-40.
25. Bottino MA. CAD/CAM, o contexto multidisciplinar da relação clínico – laboratorial. *Implant News*. 2013; 10(2): 14-5.
26. Miyazaki T, Hotta Y. CAD/CAM systems available for the fabrication of crown and bridge restorations. *Australian Dental Journal*. 2011; 56(1): 97-106.
27. Torres MAF, Estela SA, Raya MA, Diago MR. CAD/CAM dental systems in implant dentistry: update. *Med Oral Patol Oral Cir Bucal*. 2009; 14(3): 141-5.
28. Apicella D, Veltri M, Chieffi N, Polimeni A, Giovannetti A, Ferrari M. Implant adaptation for stock abutments versus CAD/CAM abutments: a radiographic and scanning electron microscopy study. *Annali di Stomatologia* 2010; I (3-4): 9-13.
29. Karatasli O, Kursoglu P, Capa N, Kazazoglu E. Comparison of the marginal fit of diferente coping materials and designs produced by computer aided manufacturing systems. *Dental materials journal* 2011; 30(1): 97-102.



30. Karl M, Taylor TD. Effect of material selection on the passivity of fit of implant-supported restorations created with computer-aided design/computer-assisted manufacture. *Int J oral Maxillofac Implants*. 2011; 26(4): 739-45.
31. França DGB. Influência da técnica de fabricação dos materiais sobre o ajuste da interface pilar/implante em infraestruturas implatossuportadas. Natal (RN) set. 2013. 68 p.
32. Bonachella WC. Eltroerosão: fundamentos e aplicações na implantodontia. *Implant News*. 2012.
33. Romero GG, Engelmeier R, Powers JM, Canterbury AA. Accuracy of three corrective techniques for implant bar fabrication. *J Prosthet Dent*. 2000; 84(6): 602-7.
34. Sartori IAM, Ribeiro RF, Francischone CE, Mattos MGC. In vitro comparative analysis of the fit of gold alloy or commercially pure titanium implant-supported prostheses before and after electroerosion. *J Prosthet Dent*. 2004; 92(2): 132-38.
35. Sellers GC. Direct assembly framework for osseintegrated implant prosthesis. *J Prosthet Dent*. 1989; 62: 662-68.
36. Jimenéz-López V. Próteses sobre implantes: oclusão, casos clínicos e laboratório. São Paulo: Quintessence. 1995, 264p.
37. Fonseca RG. Comparasion of the tensile bond stengths of cast metal crowns luted with resin cements. *J Oral Rehabil*. 2004; 31(11): 1080-84.
38. Berejuk HM, Shimizu RH, Sartori IAM, Valgas L, Tioosi R. Vertical microgap

and passivity off it of three-unit implant-supported frameworks fabricated using diferente techniques. *J Oral Maxillofacial Implants*. 2014; 29(5): 1064-7.

**ASSOCIAÇÃO DO IMPLANTE IMEDIATO A TERAPIA  
FOTODINAMICA**

**ASSOCIATION OF THE IMMEDIATE IMPLANT  
PHOTODYNAMIC THERAPY**

**Robson Pchepiorka<sup>1</sup>**

**Marcelo Yoshimoto<sup>2</sup>**

1. Mestrando em Ciências Odontológicas, Universidade Ibirapuera, São Paulo, Brasil.
2. Prof. de Mestrado em Ciências Odontológicas, Universidade Ibirapuera, São Paulo, Brasil.

**Autor para Correspondência:**

Robson Pchepiorka  
Faculdade de Odontologia-Universidade Ibirapuera  
End.: Avenida Antônio Emmerich, 1120 Ap. 01  
São Vicente, S.P., Brasil (11370-000)  
E-mail: [fenixeu@yahoo.com.br](mailto:fenixeu@yahoo.com.br)  
Telefone: (13) 997816269

**RESUMO**

Nos dias atuais, o laser na implantodontia está sendo utilizado com sucesso, tanto propiciando a desinfecção como a preparação do sítio cirúrgico onde será feito o implante. A terapia fotodinâmica e lasers na implantodontia são considerados uma variação eficaz para a desinfecção e preparação dos sítios cirúrgicos onde serão implantados, sempre possibilitando maior conforto, tanto para o cirurgião como para o paciente. O objetivo desse trabalho foi discorrer sobre a técnica de Implantes Imediatos associados à Terapia Fotodinâmica em alvéolos recentes com processos periapicais infecciosos. Foi realizada uma revisão de literatura sobre o tema. Chegou-se a conclusão que a instalação de implantes imediatos apresentam resultados previsíveis tanto no quesito estético como funcional e a Terapia Fotodinâmica apresenta resultados positivos no processo de desinfecção em alvéolos infectados. Dependendo da experiência do cirurgião, a colocação de implantes imediatos, realizando planejamentos adequados ao tratamento, e analisando todos os fatores, pode se implicar em sucesso ou fracasso dessa terapia.

**Descritores:** Implantes imediatos; Implantodontia; lasers; Terapia fotodinâmica.

**ABSTRACT**

In the present day, the laser in the implantology is being used successfully, both favoring the disinfection and the preparation of the surgical site where the implant will be place. Photodynamic therapy and lasers in implantology are considered an effective variation for the disinfection and preparation of the surgical sites where they will be implanted, allowing greater comfort, both for the surgeon and for the patient. The aim of this work was to discuss the technique of Immediate Implants associated with Photodynamic Therapy in recent alveoli with infectious periapical processes. A review of the literature on the subject was carries out. It was conclude that the installation of immediate implants present predictable results both in the aesthetic and functional aspects and in the Photodynamic Therapy presents positive results in the process of disinfection in infected alveoli. Depending on the experience of the surgeon, placing immediate implants, performing adequate treatment schedules, and analyzing all factors may lead to success or failure of this therapy.

**Descriptors:** Immediate implants; Implant; Lasers; Photodynamic therap

## **INTRODUÇÃO**

A chegada dos implantes foi uma revolução no campo da odontologia quando Branemark<sup>1</sup>, descobriu que pacientes totalmente edêntulos poderiam ser reabilitados na odontologia, fazendo uso de parafusos de titânio usinados, após serem ósseo integrados ao maxilar, possibilita a fixação de uma prótese.

Desde esta descoberta os implantes dentários com várias texturas e formas estão sendo utilizados tanto em pacientes totalmente edêntulos como parciais. Seguindo o protocolo por Branemark<sup>1</sup> apresentado, era necessário uma espera de um período de 12 meses após a exodontia do dente, antes da colocação dos implantes. A justificativa para essa espera era permitir a resolução de qualquer patologia do tecido duro ou mole no local do implante, ou seja, a completa cicatrização<sup>2</sup>.

A colocação de implantes em alvéolos frescos foi primeiramente descrita por Schulte e Heimke<sup>3</sup>, em 1976, que se referiram a este procedimento como “implante

imediatos”; O posicionamento imediato de um implante na cavidade de extração tem sido proposto para melhorar o conforto do paciente e diminuir o período de tratamento<sup>2</sup>

Essa técnica possibilitou a redução no número de intervenções cirúrgicas, reduzindo assim o tempo de tratamento, um correto posicionamento entre implante e coroa protética, preservando ao máximo o tecido ósseo alveolar nas exodontias, resultando numa estética aceitável e favorável para os pacientes. Esses fatores foram reivindicados como potenciais vantagens para esse tipo de tratamento e devem ser considerados uma alternativa para substituição de dentes extraídos tanto devido à patologia (doença periodontal grave, insuficiência endodôntica, patologia periapical, fratura ou cárie intratável) e para melhorar o desenho da prótese<sup>4</sup>. Os implantes imediatos são mais comumente indicados quando a extração de um dente ocorre devido a trauma, lesão endodôntica, fratura de raiz, apodrecimento, e,

quando as paredes ósseas dos alvéolos permanecem intactas<sup>5</sup>. Atualmente, os avanços nas técnicas clínicas e biomateriais têm facilitado uma grande expansão nas indicações para as opções de tratamento com implantes dentários, incluindo os casos de implantes imediatos, oferecendo melhor qualidade de vida e satisfação aos pacientes<sup>6</sup>.

Nos últimos 100 anos, os mecanismos de corte mecânicos tiveram grandes evoluções, no ramo da odontologia segundo afirmação de Elavarasu<sup>7</sup> *et al.* (2012). Contudo mesmo com tantos progressos nessa área, desconfortos durante o tratamento odontológicos devido a vibrações e barulhos que são produzidos pelos equipamentos empregados pelos dentistas ainda são motivos de incômodos pelos pacientes. No fim do século XX até atualmente houve um aumento considerável e contínuo aperfeiçoamento de dispositivos a base de lasers na odontologia com interações fotomecânicas. Esses lasers com finalidade terapêuticas tem sido empregados na

implantodontia com a finalidade de eliminar a doença periodontal evitando assim a perda do implante tardiamente. O uso dessa terapia fotodinâmica estabelece uma excelente escolha na redução bacteriana e cicatrização no tratamento sub sequente.

O propósito desse estudo foi desfiar na associação de implantes imediatos a terapia fotodinâmica em alvéolos recentes com evoluções periapicais infecciosas.

### **REVISÃO DE LITERATURA**

Schulte e Heimke<sup>3</sup> (1976) definiram implantes imediatos àqueles instalados em alvéolos frescos e os mesmos descreveram pela primeira vez os implantes imediatos em um relatório clínico, seguido por estudos histológicos que confirmaram o procedimento como bem-sucedido. O projeto de implante imediato visa evitar a reabsorção óssea seguida pela exodontia. Método esse que mantém a dimensão e altura dos rebordos, diminuindo o número de procedimentos cirúrgicos,

reduzindo assim o tempo de cicatrização.

Segundo Edel<sup>8</sup> (1995) apresentou numa primeira vez o uso de enxertos de tecido conjuntivo em implantes imediatos, tendo como intuito alcançar o fechamento primário, encima de implantes feitos em cavidades de exodontia, concomitantemente com a regeneração óssea guiada ao redor de implantes imediatos, permitindo a cicatrização dos tecidos. Esse tecido conjuntivo melhora o ambiente metabólico no local dos tecidos moles da superfície, mantendo assim uma qualidade de tecido queratinizado, promovendo assim um vedamento marginal periimplantente razoável, tendo um tecido condicionado ideal e aparentemente natural da prótese.

A instalação dos implantes imediatos pode apresentar uma série de vantagens em relação à preservação tecidual. Dependendo da arquitetura alveolar e da presença do alvéolo em condições favoráveis, pode ser possível alcançar uma estabilidade primária

adequada que possibilite a reabilitação protética imediata. Dessa forma, é possível devolver a aparência dos tecidos gengivais do paciente prontamente<sup>9</sup>.

A utilização de implantes imediatos possui várias vantagens quando comparada ao procedimento tradicional, cujo tempo entre a extração dentária e a cicatrização do implante pode durar até 12 meses. Uma dessas vantagens é que o paciente apresenta maior satisfação por reduzir a tensão psicológica e eliminar uma segunda cirurgia para a instalação do implante<sup>10</sup>.

Acreditava-se que instalando implantes em alvéolos frescos evitaria a remodelação óssea fisiológica normalmente ocorrida após exodontia. Estudos em animais e humanos provaram que a instalação imediata do implante não é capaz de evitar essa remodelação. Isto porque a parede vestibular do alvéolo é formada quase que exclusivamente por osso fascicular, que tem a função de sustentar o dente. Quando o dente

é extraído, este osso perde a função e, portanto, é reabsorvido<sup>11</sup>.

Embora os primeiros estudos afirmassem que os implantes instalados em alvéolos frescos poderiam ajudar a preservar o osso alveolar, estudos recentes realizados em humanos e experimentos em animais, demonstraram que tal técnica não é capaz de manter a crista óssea no seu formato original após 3 a 4 meses de reparação. O interesse clínico que surge a partir destes estudos é que a alteração no tecido duro dos dentes após a extração pode causar deficiências no contorno do osso, o que pode, eventualmente, comprometer o resultado estético dos implantes imediatos<sup>12</sup>.

Na literatura implantes imediatos são descritos relacionando a discrepância na forma e tamanho entre o local da exodontia e instalação do implante, em geral um espaço fica na área circundante a porção coronal do implante intitulado de “*jumpingdistance*”. A condição mucogengival em torno do local da extração pode ser

desfavorável para o fechamento primário sobre o implante. Várias técnicas cirúrgicas têm sido propostas para obter o fechamento primário dos tecidos moles e a regeneração óssea guiada em torno dos implantes imediatos<sup>13</sup>.

Lang<sup>14</sup> *et al.* (2012) fizeram estimativas das taxas de sobrevividas e sucesso em implantes e próteses implantossuportadas, prevalecendo em muitos casos complicações biológicas, técnicas e estéticas, a amplitude de alterações dos tecidos moles e duros após a colocação de implantes imediatos em alvéolos recentes.

Vários autores concluem que os implantes imediatos retratam resultados previsíveis com muitas vantagens sobre colocação de implantes tardios a exodontias. Contudo, complicações são descritas em relação a esta técnica, um exemplo o uso de enxertos de biomateriais, quando o “GAP” é maior que 1 mm, ou ainda quando ocorre qualquer tipo de defeito ósseo.

A implantação imediata e o implante tradicional, tardio tem



taxas semelhantes de sucesso (após 12 meses de cicatrização. No entanto, Camino<sup>15</sup> *et al.* (2013) afirmaram que existem alguns dados clínicos relativos à instalação de implantes imediatos em alvéolos associados com processos periapicais infecciosos crônicos e histórico de doença periodontal que poderia ser utilizado como um marcador preditivo da doença periimplante, bem como falha do implante e, portanto, evitar o posicionamento de implantes na presença dessas patologias. A razão para isso é evitar uma potencial contaminação do implante durante a fase inicial de cicatrização devido à uma infecção remanescente, o que afeta o processo de osseointegração.

### **O uso de laser na implantodontia = terapia fotodinâmica**

A palavra 'laser' é uma sigla para "*Light Amplification by Stimulated Emission of Radiation*", e se refere a um dispositivo que emite luz que é espacialmente coerente e colimada, ou seja, ampliação de luz por emissão estimulada de radiação.

Um feixe de laser pode permanecer limitado ao longo de uma distância e pode ser firmemente focado. Quando dirigido para tecidos, o laser resulta em diferentes interações. A absorção, reflexão, transmissão e dispersão da luz do laser variam dependendo do comprimento de onda do laser e das características do tecido<sup>16</sup>.

O uso de lasers com finalidade terapêutica na odontologia tem sido empregado com frequência, visando extinguir a doença periodontal e evitar perdas de implantes posteriormente. Uma boa escolha para redução bacteriana e coagulação de tecidos moles é a aplicação de laser, no decorrer do tratamento.

Romanos<sup>17</sup> (2015) relatou algumas vantagens com finalidade terapêutica do laser na implantodontia:

- Menos dor;
- Menor necessidade de anestésicos (uma vantagem para os pacientes clinicamente comprometidos);

- Não há risco de bacteremia;
- Excelente cicatrização de feridas, sem formação de tecido cicatricial;
- O controle do sangramento (dependente das configurações de comprimento de onda e energia);
- Normalmente não há necessidade suturas;
- Utilização de menos instrumentos e materiais, e sem necessidade autoclavagem (vantagens econômicas);
- Capacidade de remover ambos os tecidos duros e moles;
- O laser pode ser utilizado em combinação com bisturis.

algumas desvantagens do laser com finalidade terapêutica:

- Custo dos dispositivos relativamente elevados;
- A necessidade de educação adicional (especialização) para utilizar os equipamentos;
- Cada comprimento de onda tem propriedades diferentes;

A necessidade de implementação de medidas de segurança, como uso de equipamentos de proteção para o profissional e para o paciente.

Segundo Franco<sup>18</sup> *et al.* (2010), a terapia fotodinâmica ocorre da seguinte forma:

O laser de baixa potência, quando associado a um fotossensibilizador, ativa o mesmo, que passa a absorver os fótons, convertendo-se em um estado excitado. É possível que a energia transferida para as moléculas vizinhas resulte na formação de moléculas reativas, como o oxigênio singlete, os íons superóxidos, as hidroxilas e células bacterianas, além de neutralizar os fatores de virulência presentes após

Apesar das vantagens supracitadas, Romanos<sup>17</sup> (2015) apresentou

a morte bacteriana. Esse processo é conhecido como terapia fotodinâmica ou PDT (*photodynamictherapy*).

A PDT é muito vantajoso, sendo um método não invasivo e promovendo a destruição bacteriana, tendo um custo relativamente baixo em comparação a lasers de alta potência, sem efeitos colaterais, e age seletivamente na área bde aplicação. A PDT pode ser considerada uma forma eficaz de descontaminação da área cirúrgica no tratamento pós-operatório imediato de implantes dentários<sup>18</sup>.

Kikuchi<sup>19</sup> *et al.* (2015) explicaram que a terapia fotodinâmica (PDT) utiliza o oxigênio singlete e radicais livres produzidos por um fotossensibilizador ativado pela luz para matar micróbios. O processo fotoquímico é iniciado por um laser de baixa potência, com comprimento de onda relevante para acionar o fotossensibilizador, que por sua vez absorve a luz, resultando em um estado singlete que pode perder energia por fluorescência ou submetido a travessia intersistema a um estado

triplete com a longevidade. Sendo esse último estágio leva a uma reação fotoquímica que induz a formação de oxigênio, radicais livres e superóxido, que são citotóxicos, induzindo desse modo a morte microbiana.

### **RESULTADOS E DISCUSSÃO**

O osso alveolar é uma das estruturas do sistema estomatognático que está sujeita às diversas alterações decorrentes das perdas dentárias<sup>3,11</sup>. Em alternativa para os casos de reabsorção, vários métodos têm sido desenvolvidos. Em 1978 foi descrito pela primeira vez o procedimento chamado “implante imediato” que consistia na extração do dente condenado e instalação do implante no mesmo momento cirúrgico<sup>3</sup> sem cicatrização prévia do osso e tecido mole<sup>9</sup>. Inúmeras são as vantagens da utilização de implantes imediatos quando comparado ao procedimento tradicional, proeminente o tempo de tratamento reduzido e a diminuição do número de procedimentos cirúrgicos<sup>12,20</sup>, assim como a

redução do tempo de cicatrização e melhor resultado estético<sup>3,13,4,21</sup>. A colocação de implantes imediatos tem sido salientada na literatura científica como um procedimento clínico seguro, previsível e bem-sucedido quando a área de extração do dente está livre de infecções<sup>22,2,23,24,20,4</sup>.

Devido à presença “*jumping distance*” alguns estudos destacam a necessidade de enxertia óssea em casos em que o volume ósseo no local do implante não é adequado<sup>13,23,2,24</sup>. No entanto de acordo com os seguintes autores<sup>18,25,26,27,26,28</sup> a presença de alvéolos com infecção e exsudato purulento não contra indica o uso da técnica de implante imediato. O laser tem sido empregado na odontologia moderna com finalidade terapêutica em implantodontia, visando promover o controle microbiano e evitando a perda do implante posteriormente<sup>18,7,27,26</sup>.

Dentre as muitas indicações do laser de baixa potência a principal delas avaliada nesse trabalho, é o controle microbiano, utilizando o processo da terapia

fotodinâmica. A PDT tem sido empregada com finalidade terapêutica para evitar a infecção microbiana em tratamentos de implantes odontológicos. Esta assertiva foi corroborada nos estudos realizados por<sup>18,27,26,29,19</sup>.

### **CONSIDERAÇÕES FINAIS**

Implantes colocados imediatamente após extrações apontam resultados previsíveis, funcionalmente e esteticamente. Sendo a terapia fotodinâmica apresentando resultados positivos nos processos de infecções de alvéolos, dando uma sobrevida a áreas e implantes infectados.

### **REFERÊNCIAS BIBLIOGRÁFICAS**

1. BRANEMARK, P.I. et al. Branemark Novum: a new treatment concept for rehabilitation of the edentulous mandible: preliminary results from a prospective clinical follow-up study. Clin. Implant. Rel. Res., Hamilton, v. 1, n.1, p.2-16, 1999.

2. Anitha K, Kumar SS, Babu MRR, Candamourty R, Thirumurugan. Immediate implants in anterior maxillary arch. **Journal of Natural Science, Biology, and Medicine** 2014;5(1):82-9.
3. Schulte W, Heimke G. The Tübinger immediate implant. **Quintessenz**. 1978 Jun;27(6):17 - 23.
4. Dominguez GC, Fernández DA, Calzavara D, Fábrega JG. Immediate placement and restoration of implants in the esthetic zone: Trimodal Approach therapeutic options. **Int J Esthet Dent**. 2015 Spring;10(1):10021.
5. Yun JH, Jun CM, Oh NS. Secondary closure of an extraction socket using the double-membrane guided bone regeneration technique with immediate implant placement. **J Periodontal ImplantSci**. 2011 Oct;41(5):253-8.
6. Menassa M, de Grandmont P, Audy N, Durand R, Rompré P, Emami E. Patients' expectations, satisfaction, and quality of life with immediate loading protocol. **Clin Oral Implants Res**. 2014.
7. Elavarasu S, Naveen D, Thangavelu A. Lasers in periodontics. **Journal of Pharmacy & Bioallied Sciences**. 2012;4(Suppl 2):S260-S263.
8. Edel A. The use of a connective tissue graft for closure over an immediate implant covered with occlusive membrane. **Clin Oral Implants Res**. 1995 Mar;6(1):605.
9. HammerleCh, Chen St, Wilson Tg Jr. Consensus statements and recommended clinical procedures regarding the placement of implants in extraction sockets. **Int J Oral Maxillofac Implants**.; v.19 Suppl:26-8, 2004.
10. Penarrocha M, Uribe R, Balaguer J. Immediate implants after extraction. A review of the current

- situation. **MedOral.**; v.9: n.3: p.234-42, May-Jul 2004.
11. Araujo Mg, Lindhe J. Dimensional ridge alterations following tooth extraction. An experimental study in the dog. **JClinPeriodontol.** Feb v. 32(2), p. 212-8. 2005
  12. [Covani U](#), [Ricci M](#), [D'Ambrosio N](#), [Quaranta A](#), [Barone A](#). Changes in soft tissues around immediate full-arch rehabilitations: a prospective study. **Clin Oral Implants Res.** 2013 Aug;24 Suppl A100:122-6.
  13. Jyothi SG, Triveni MG, Mehta DS, Nandakumar K. Evaluation of single-tooth replacement by an immediate implant covered with connective tissue graft as a biologic barrier. **J Indian SocPeriodontol.** 2013 May;17(3):354-60.
  14. Lang NP, Pun L, Lau KY, Li KY, Wong MC. A systematic review on survival and success rates of implants placed immediately into fresh extraction sockets after at least 1 year. **Clin Oral Implants Res.** 2012 Feb;23Suppl 5:39-66.
  15. Camino JCA, Valmaseda-Castellón E, Gay-Escoda C. Immediate implants placed in fresh sockets associated to periapical infectious processes. A systematic review. **Medicina Oral, Patología Oral y Cirugía Bucal.** 2013;18(5):e780-5.
  16. Maiman TH. Stimulated optical radiation in ruby. **Nature.** 1960;187:493-4.
  17. Romanos G. Current concepts in the use of lasers in periodontal and implant dentistry. **Journal of Indian Society of Periodontology.** 2015;19(5):490-494.
  18. Franco JEM, Cai S, Lima LAPA, Gonçalves AS, Campos TN. Avaliação da capacidade de descontaminação da terapia fotodinâmica no pós-

- operatório imediato de implantes: estudo piloto. **RPG**, 2010;17(3):151-157.
19. Kikuchi T, Mogi M, Okabe I, Okada K, Goto H, Sasaki Y, Fujimura T, Fukuda M, Mitani A. Adjunctive Application of Antimicrobial Photodynamic Therapy in Nonsurgical Periodontal Treatment: A Review of Literature. **Int J Mol Sci**. 2015 Oct 13;16(10):24111-26.
20. Tarazona B, Tarazona-Álvarez P, Peñarrocha-Oltra D, Peñarrocha-Diago M. Relationship between indication for tooth extraction and outcome of immediate implants: A retrospective study with 5 years of follow-up. **J ClinExpDent**. 2014 Oct1;6(4):e384-8.
21. Sabir M, Alam MN. Survival of implants in immediate extraction sockets of anterior teeth: early clinical results. **J ClinDiagn Res**. 2015 Jun;9(6):ZC58-61.
22. Singh A, Gupta A, Yadav A, Chaturvedi TP, Bhatnagar A, Singh BP. Immediate placement of implant in fresh extraction socket with early loading. **Contemporary Clinical Dentistry**. 2012;3(Suppl 2):S219-22.
23. Krauser JT, Schetritt A. Immediate implant placement and the Socket Seal classification. **Dental Economics**, 2014. Disponível em <<http://www.dentaleconomics.com/articles/print/volume-98/issue-12/columns/implant-dentistry/immediate-implant-placement-and-the-socket-seal-classification.html>>, acesso em janeiro, 2015.
24. Tadi DP, Pinisetti S, Gujjalapudi M, Kakaraparthi S, Kolasani B, Vadapalli SH. Evaluation of initial stability and crestal bone loss in immediate implant placement: An in vivo study.

- J IntSocPrev Community Dent.** 2014 Sep;4(3):139-44.
25. Truninger TC, Philipp AO, Siegenthaler DW, Roos M, Hämmerle CH, Jung RE. A prospective, controlled clinical trial evaluating the clinical and radiological outcome after 3 years of immediately placed implants in sockets exhibiting periapical pathology. **Clin Oral Implants Res.** 2011 Jan;22(1):20-7.
26. Theodoro LH, Almeida JM, Gualberto Jr. EC, Fernandes LA, Silveira LG, Longo M, Marcantonio Jr. E, Garcia VG. Efeito da aPDT na osseointegração de implantes em alvéolos contaminados. **Revista de Odontologia da UNESP,** 2012;41(1):1-8.
27. Maden I, Kazak Z. Lasers in oral implantology. **Industry report – Laser,** 2012;2:34-36.
28. Jung RE, Zaugg B, Philipp AO, Truninger TC, Siegenthaler DW, Hämmerle CH. A prospective, controlled clinical trial evaluating the clinical radiological and aesthetic outcome after 5 years of immediately placed implants in sockets exhibiting periapical pathology. **Clin Oral Implants Res.** 2013 Aug;24(8):83946.
29. Kusek AJ. Use of the YSGG Laser in dental implant surgery: scientific rationale and case reports. **DentistryToday,** 2015.



**Uso da toxina botulínica tipo A no tratamento de bruxismo**  
Use of botulinum toxin type A in the treatment of bruxism

**Kátia Cristina de Souza<sup>1</sup>**  
**Robson Pchepiorca<sup>2</sup>**  
**Marcelo Yoshimoto<sup>3</sup>**

Cirurgiã Dentista graduada pela Universidade Ibirapuera<sup>1</sup>

Cirurgião Dentista, Mestrando em Ciências Odontológicas pela Universidade Ibirapuera<sup>2</sup>

Professor do Mestrado em Ciências Odontológicas da Universidade Ibirapuera<sup>3</sup>

**Autor para correspondência:**

Marcelo Yoshimoto

Endereço: Faculdade de Odontologia-Universidade Ibirapuera

End.: Av. Interlagos, 1329 – Chácara Flora- CEP: 04661-100.

São Paulo, SP. Brasil

Email: [marcelo.yoshimoto@gmail.com](mailto:marcelo.yoshimoto@gmail.com)

**RESUMO**

O bruxismo é o movimento parafuncional que é denominado como uma atividade muscular involuntária que causa o aperto ou ranger dos dentes que causa uma série de problemas aos pacientes como: desgaste dos dentes, dores de cabeça, dores na face entre outros. Este trabalho tem como objetivo, realizar uma revisão de literatura científica referente a eficácia da toxina botulínica para tratamento de bruxismo. A toxina botulínica é produzida pela bactéria ***Clostridium botulinum***, que tem ação de inibir a liberação de acetilcolina, promovendo o relaxamento muscular. No entanto, está sendo utilizada pelos cirurgiões dentistas a fim de controlar e diminuir os sintomas de bruxismo, visto que o bruxismo atinge grande parte da população e não possui tratamento totalmente eficaz. De acordo com os estudos realizados, a toxina botulínica pode ser um coadjuvante para promover desde o alívio no ranger e aperto dos dentes à diminuição de dores musculares, por meio de uma paralisação temporária da musculatura onde foi aplicada a toxina botulínica.

**Descritores:** Toxina Botulínica tipo A. Bruxismo.

**ABSTRACT**

Bruxism is the parafunctional movement that is defined as an involuntary muscle activity that causes the tightening or grinding of the teeth which causes several discomfort to the patients such as: tooth wear, migraines, facial pain among other symptoms. This work aims to perform a review of scientific literature regarding the efficacy of botulinum toxin for the treatment of bruxism. Botulinum toxin is produced by the ***Clostridium botulinum*** bacteria, which acts to inhibit the release of acetylcholine, promoting muscle relaxation. However, is being used by dental surgeons in order to control and decrease the symptoms of bruxism, since bruxism affects a large part of the population and does not have totally effective treatment. According to the studies, the botulinum toxin may act as a coadjuvant to promote relief in the grinding and tightening of the teeth to reduce muscle pain, promoting temporary paralysis of the injected muscles by botulinum toxin.

**Descriptors:** Botulinum Toxin type A. Bruxism.

## **INTRODUÇÃO**

O bruxismo é um assunto que está sendo muito abordado na odontologia, por ser denominado como uma atividade muscular involuntária, que causa o aperto ou ranger dos dentes, trazendo muitos malefícios ao paciente. Visto que em torno de 80 a 90% da população apresenta em algum momento episódio de bruxismo, ele está sendo descrito como um desafio na odontologia<sup>1</sup>.

A causa é desconhecida, porém, segundo alguns relatos está relacionado ao estresse, ansiedade, hiperatividade, deficiência nutricional, má oclusão dentária, manipulação dentária, disfunção, transtorno do sistema nervoso central, drogas e fatores genéticos<sup>2</sup>. Na maioria das vezes o bruxismo é percebido em consulta com o cirurgião dentista, devido à presença excessiva de desgaste dental, disfunção temporomandibular e dor. Contudo, também pode ser percebido por algum membro da família, por sons emitidos ao ranger dos dentes ou por queixa de dor de cabeça ou dor

mandibular pela manhã ou até mesmo em consulta médica<sup>3</sup>. Tendo em vista o alto índice de bruxismo na população, e em alguns casos, pode promover sequelas irreversíveis devido à falta ou implementação de tratamento. Uma alternativa de tratamento que vem sendo estudada e mostrando muito eficaz é o uso da toxina botulínica tipo A, pois esta vem apresentando resultados satisfatórios quanto ao tratamento do bruxismo. Quando administrada em via intramuscular, ela inibe e reduz a contração muscular, devido a diminuição da ação de acetilcolina sem acarretar a paralização total da musculatura<sup>4</sup>.

Por conta dos estudos realizados por Van Zandijcke e Marchau<sup>5</sup> no ano de 1990, foi observado efeitos significativos no tratamento de bruxismo com a aplicação da toxina botulínica tipo A nos músculos masseter e temporal<sup>5</sup>.

Esse estudo foi desenvolvido para revisar a eficácia do uso da toxina botulínica em pessoas que apresentam bruxismo.

O trabalho desenvolvido tem o propósito de realizar uma revisão de literatura científica sobre a eficácia da toxina botulínica tipo A para o tratamento de bruxismo.

## **REVISÃO DE LITERATURA**

### **BRUXISMO**

A palavra bruxismo vem do grego “*bruchein*”, que significa o ranger dos dentes de forma involuntária, devido à força excessiva realizada sobre a musculatura involuntariamente e de forma inconsciente. Em 1907 era utilizado o termo bruxomania e em 1931 ocorreu a substituição para a palavra bruxismo<sup>6</sup>.

O bruxismo é o movimento parafuncional que é denominado como uma atividade muscular involuntária que causa o aperto ou ranger dos dentes. Normalmente ocorre durante o sono, porém, pode ter episódios diurnos. Está sendo de grande interesse para o cirurgião dentista, visto que é considerado um grande desafio na odontologia em razão de ter uma grande parte da população, em média 80 a 90%

que já apresentou o bruxismo em algum momento da vida; a incidência do bruxismo em crianças varia de 20% a 25%, de 5% a 8% na população adulta e 3% nos idosos, não havendo distinção entre homens e mulheres<sup>2</sup>. Pode ser observado em todas as faixas etárias<sup>7</sup>. O diagnóstico e o tratamento precoce são importantes para evitar possíveis consequências como: luxação da articulação temporomandibular devido às forças excessivas, artrite degenerativa da articulação e problemas periodontais<sup>8</sup>.

Segundo a Classificação Internacional dos Distúrbios do sono (ICSD-1997) o bruxismo do sono é caracterizado pelo ranger ou apertar dos dentes, que apresenta movimentos repetitivos durante o sono e de forma involuntária do músculo masseter<sup>9</sup>. Pode ter a duração de 3 a 5 segundos, é conhecido também como neurose do hábito oclusal, neuralgia traumática, bruxomania, friccionar-ranger de dentes, briquismo, apertamento e

parafunção oral. Ele é diferenciado como primário e secundário. Onde o primário não tem correlação com nenhuma patologia, está associado a distúrbios crônicos que evolui ao longo da vida. O secundário tem mais associação com quadros clínicos como: estresse, quadros neurológicos, doença de Parkinson, psiquiátricos, depressão, transtorno e apneia do sono, e uso de drogas<sup>10</sup>.

O bruxismo diurno é descrito como uma atividade semi-voluntária da mandíbula, que desenvolve o apertar dos dentes ou o cerrar da mandíbula e normalmente ocorre em pessoas que possui algum tipo de patologia. Portanto, é de extrema importância que seja diagnosticado de forma correta para a indicação do tratamento adequado<sup>9</sup>.

#### Etiologia

A etiologia pode estar relacionada a fatores periféricos e fatores fisiopatológicos que pode ter como causa a excitação do sono, visto que o bruxismo tem

várias associações neurotransmissores no sistema nervoso central e pode causar desordem aos estímulos dos receptores adrenérgicos<sup>11</sup>. Outros fatores que podem ter correlação é a classificação secundária do bruxismo, visto que está relacionada com alguns fatores sistêmicos como: doença de Parkinson, doença de Huntington, síndrome de Shy-Drager, distonia oromandibular, discinesia oral tardia, síndrome de Gilles de la Tourette, espasmos hemifaciais entre outros. Mesmo o bruxismo sendo um movimento involuntário dos músculos, alguns hábitos podem aumentar ou podem estar associados, como o tabagismo, síndrome das pernas inquietas, síndrome da apneia-hipopneia obstrutiva do sono, o uso de algumas substancia como cafeína, álcool, cocaína, anfetamina, medicamentos antipsicóticos, antidepressivos<sup>9</sup>.

#### Diagnóstico

Na maioria das vezes o bruxismo é percebido em consulta com o cirurgião dentista, devido à

presença excessiva de desgaste dentário, disfunção temporomandibular e dor. Contudo, o bruxismo também pode ser percebido por um membro da família devido aos sons emitidos ao ranger dos dentes, por queixa de dor de cabeça, dor mandibular pela manhã ou em consulta médica<sup>10</sup>.

Para um bom diagnóstico é importante realizar o exame clínico de forma eficaz, observando alguma irregularidade muscular, avaliar as condições e funções dos músculos<sup>12</sup>. É importante observar que também a presença de desgaste oclusal, mobilidade dental, hipertrofia dos músculos, dor nas articulações temporomandibular e cabeça<sup>13</sup>. É importante notar se há presença de trincas, erosão cervical, até mesmo fraturas<sup>14</sup>.

#### Tratamento

Atualmente não existe nenhum tratamento que seja totalmente eficaz. Portanto, uma opção de tratamento é o uso de fármacos como relaxantes musculares, com a intenção de

diminuir a tensão e de promover o relaxamento da musculatura, porém, não é um método totalmente eficaz visto que, com a suspensão a medicação os hábitos voltarão a evidenciar-se<sup>15</sup>.

É de extrema importância que o tratamento indicado seja personalizado para cada indivíduo, a fim de desenvolver a proteção do dente, a redução do rangido, o alívio da dor facial e manter uma boa qualidade do sono<sup>10</sup>. Entretanto, não temos nenhum tratamento que seja totalmente eficaz, porém, são utilizados alguns recursos para a diminuição dos sintomas como: uso da placa oclusal que não tem evidências que diminua o bruxismo, mas serve de auxílio para o posicionamento do côndilo na fossa condilar, de modo que distribua as forças mastigatórias<sup>16</sup>. Outro recurso utilizado é a mudança de comportamento e o estilo de vida, de modo que possa desenvolver autocontrole, diminuindo o estresse, ansiedade e hábitos que

possam interferir na qualidade de vida<sup>17</sup>.

### **TOXINA BOTULÍNICA**

A toxina botulínica foi produzida nos Estados Unidos e após sua descoberta ocorreu a suspeita da sua utilização durante a II Guerra Mundial como arma biológica. Após a sua utilização como arma biológica, o Iraque afirmou que em 1995, havia 19.000 litros quantidade suficiente para matar 3 vezes a população mundial. No entanto a toxina botulínica não poderia ser utilizada como arma biológica devido a um a assinatura de um tratado da Convenção para Armas Biológicas em 1972<sup>18</sup>.

A toxina botulínica é uma bactéria anaeróbica produzida pela bactéria ***Clostridium botulinum*** que se desenvolve em 7 tipos de A a G, porém, a mais utilizada é o tipo A<sup>1</sup>. A toxina botulínica pode causar botulismo, que é uma paralização dos músculos da face, membros e função respiratória; em alta concentração pode levar à morte<sup>19</sup>.

Devido a ocorrência de botulismo alimentar onde pode-se perceber que havia a paralização dos músculos, a toxina botulínica começou a ser estudada com finalidade de ação terapêutica segundo Justinus Kerner no ano de 1817<sup>20</sup>. Foi observado que a toxina botulínica quando bem utilizada em dose correta, pode ser muito eficaz para fins terapêuticos, visto que tem como função inibir a liberação de acetilcolina que é responsável pela contração muscular, sendo assim, promove a paralisia do musculo afetado<sup>19</sup>. A ação da toxina botulínica não impede a produção da acetilcolina, e após o efeito da toxina a produção da acetilcolina é normalizada. Quando aplicada ela tem a conexão com os neurônios pré-sinápticos, seu efeito começa a partir de 24 horas e em até duas semanas tem sua ação por completo<sup>21</sup>. A duração varia de pessoa para pessoa e pode ser de seis semana a seis meses, no entanto, a partir de dois a três meses o efeito começa a diminuir gradativamente<sup>21</sup>.

A toxina botulínica foi inserida como método terapêutico por Scott e colaboradores no ano de 1973, desde então a toxina foi estudada com fins terapêuticos em macacos com estrabismo, e em 1980 iniciou a aplicação em humanos<sup>22</sup>. Após a realização de vários testes com a toxina botulínica tipo A a FDA aprovou o uso como um agente terapêutico para tratamento de estrabismo, blefaro espasmo e outros tratamentos do nervo facia<sup>20</sup>. Em 2000, a FDA aprovou a marca Botox®, em 2001 a marca Dysport® e em 2003 a Prosigne<sup>23</sup> e, a marca Xeomin foi aprovada pela FDA em agosto de 2010<sup>24</sup>.

#### Mecanismo de ação

A aplicação da toxina botulínica tem a ação de bloquear a liberação de acetilcolina, que é uma substância liberada através do estímulo cerebral, promovendo a contração da musculatura e a diminuição das contrações e espasmos musculares<sup>25</sup>. A contração muscular acontece através da união das vesículas sinápticas com a membrana da

célula neural, que ocorre devido a união da liberação acetilcolina para os espaços sinápticos que se interliga as células musculares. No entanto, a conexão das vesículas que contém acetilcolina com a membrana da célula neural acontece por meio de um complexo de proteína chamado SNARE, (soluble NSF attachment receptor) onde essa proteína serve como base da vesícula na membrana das células neurais, sendo elas interligadas a fusão sináptica<sup>26</sup>. Para a inibição da acetilcolina com o uso da toxina botulínica ocorre por meio de vários processos como: ligação da terminação colinérgica e inibição da liberação excitose do neurotransmissor que depende de cálcio<sup>27</sup>. Visto que o cálcio dá início a excitose que é uma ligação da vesícula com a membrana plasmática para liberar neurotransmissores para a fenda sináptica<sup>28</sup>. A toxina botulínica é interligada de modo irreversível aos receptores da membrana pré-sináptica da terminação nervosa e motora<sup>21</sup>. A toxina botulínica ao



ser aplicada no músculo impede a liberação de acetilcolina nas extremidades dos nervos, reduzindo as contrações musculares<sup>29</sup>.

A toxina é separada em duas partes: leve e pesada; onde a parte leve é levada através da membrana da vesícula para o citossol que é interligada ao complexo de proteína SNARE, (soluble NSF attachment receptor) sendo ela responsável por impedir que a vesícula sináptica se apoie sobre a superfície interna da membrana celular, bloqueando, liberação de acetilcolina<sup>21</sup>. E, com a junção das duas cadeias ocorre bloqueio e a quebra das proteínas específicas para promover a exocitose do neurotransmissor<sup>26</sup>. Devido a regeneração dos neurônios e a liberação recorrente de acetilcolina o efeito é temporário e são necessárias novas aplicações da toxina de acordo com cada indivíduo<sup>30</sup>.

Marcas da Toxina Botulínica tipo A

As marcas utilizadas da toxina botulínica tipo A que são

aprovadas pela ANVISA no Brasil para tratamento: Botox®, Dysport®, Prosigne®, Xeomin®. A toxina botulínica é medida através de unidades (U). A área aplicada é de extrema importância, visto que é injetada nos músculos que apresentam maior hiperatividade em repouso<sup>32, 33</sup>.

#### Contraindicação

A toxina Botulínica tipo A é um tratamento seguro e eficaz, entretanto, existe contraindicações para o seu uso. Pessoas que tenham algum tipo de hipersensibilidade à toxina botulínica ou alguma substância presente na toxina. Pessoas com doença neuromuscular ou que faça o uso de alguma substância que possa interferir na ação da toxina, medicamentos anticolinérgicos; penicilina, quinidina, bloqueadores de cálcio e aminoglicosídeos<sup>34</sup>.

#### Efeitos adversos

De acordo com a dose administrada no músculo pode apresentar dificuldade de mastigação, atrofia muscular pode ocorrer ptose da testa,

blefaroptose e até mesmo diplopia quando a aplicação ocorrer próximo da órbita, assimetria facial se aplicado próximo do zigomático, sensação de boca seca se aplicado na glândula parótida e algumas síndromes<sup>35</sup>.

### **ASPECTOS LEGAIS DA TOXINA BOTULÍNICA NA ODONTOLOGIA**

A utilização da toxina botulínica por cirurgiões dentistas para fins de preenchimento facial, fins terapêuticos funcionais ou estéticos, desde que não se exceda a área anatômica de atuação do profissional da Odontologia.

No Plenário do CFO, composto pelos nove conselheiros efetivos e oito suplentes, aprovou-se em reunião dia 1 de setembro de 2016 na sede do Conselho em Brasília resoluções que regulamentam o uso da substância toxina botulínica por cirurgiões-dentistas (CFO, 2016).

### **RESOLUÇÃO Nº 176, DE 6 DE SETEMBRO DE 2016**

Art. 1º - Autorizar a utilização da toxina botulínica e dos

preenchedores faciais pelo cirurgião-dentista, para fins terapêuticos funcionais e/ou estéticos, desde que não extrapole sua área anatômica de atuação.

§ 1º - A área anatômica de atuação clínico-cirúrgica do cirurgião-dentista é superiormente ao osso hioide, até o limite do ponto násio (ossos próprios de nariz) e anteriormente ao tragus, abrangendo estruturas anexas e afins.

§ 2º - Para os casos de procedimentos não cirúrgicos, de finalidade estética de harmonização facial em sua amplitude, inclui-se também o terço superior da face.

Art. 2º - Revogar as Resoluções CFO-112, de 02/09/2011, publicada no D.O.U., Seção 1, página 233, em 05/09/2011, alterada pela Resolução CFO-145, de 27/03/2014, publicada no D.O.U., Seção 1, página 174, em 14/04/2014 e CFO-146, de 16/04/2014, publicada no DOU, Seção 1, página 116, em 06/05/2014.

Após a liberação da toxina na odontologia, ela vem sendo bem

utilizada para diversos tratamentos odontológicos, desde que tais profissionais estejam capacitados para a manipulação da droga. Os tratamentos propostos são: Sialorreia, Espasmo Hemifacial, Hipertrofia do masseter, Transtorno temporomandibular (DTM), Deslocação da Articulação Temporomandibular (ATM), Sorrisos Assimétricos, Fístula Salivar, Distonia Oromandibular, Blefarospasmo e Bruxismo entre outros<sup>36</sup>.

### **TOXINA BOTULÍNICA E O BRUXISMO**

Para um tratamento adequado os pacientes com sintomas de bruxismo devem ser direcionados ao cirurgião dentista, onde serão avaliados e ofertado o tratamento adequado, podendo ser utilizado placa oclusal e o uso de fármacos como: anti-inflamatórios, relaxantes musculares, analgésicos em alguns casos, antidepressivos tricíclicos para auxiliar no tratamento. No processo de tratamento pode incluir sessões de acupuntura, biofeedback e

mudança comportamental. No entanto o uso da toxina botulínica serve de auxílio para o tratamento que não adquire uma resposta completa do tratamento conservador. A aplicação da toxina botulínica é guiada por meio de eletromiografia (EMG) onde é utilizado agulha de eletrodo monopolar, tendo aplicação nos músculos temporal e masseter. Para ter uma boa localização é importante que o paciente aperte os dentes de forma que possa identificar o ponto adequado para aplicação<sup>37</sup> (figuras 1 e 2).

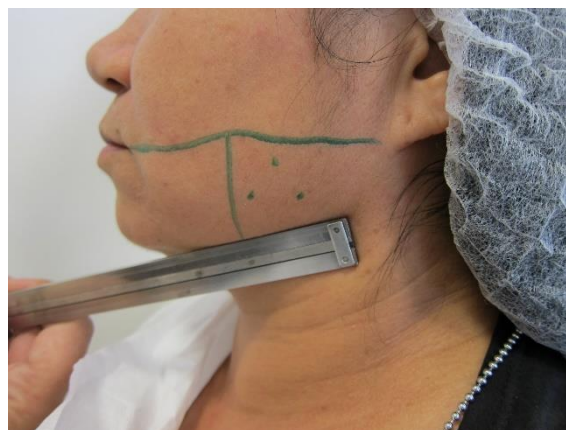


Figura 1 – Área de aplicação de toxina botulínica para o músculo masseter. Observa-se três pontos, determinando uma boa distribuição pelos feixes musculares.

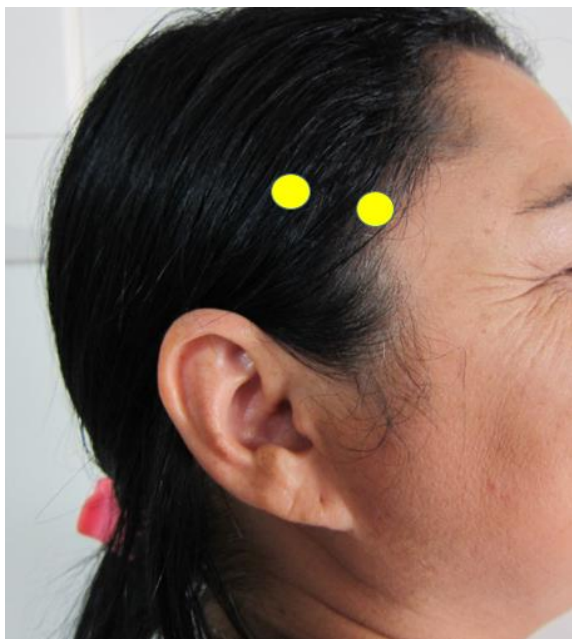

Figura 2 – Nesta imagem verificamos os pontos de aplicação da toxina botulínica para o músculo temporal feixes verticais e oblíquos.

Uma pesquisa realizada por Nardini et al., 2008<sup>4</sup>, comprovaram que a toxina botulínica é eficaz em paciente que apresentava dor facial devido ao bruxismo. Sendo realizado um estudo com 20 pessoas de ambos os sexos, na faixa etária de 25 a 45 anos, que apresentava quadro de bruxismo e dor nos músculos mastigatórios. Os pacientes foram selecionados através de alguns critérios: eles tinham que apresentar no mínimo cinco noites por semana som de rangido dental

durante o sono, no período de seis meses, desgaste dentário, fadiga muscular, quadro de dor na musculatura pela manhã, hipertrofia do masseter. Para realizar a pesquisa foi separado dois grupos de 10 pessoas sendo que, um grupo recebeu o tratamento com quatro aplicações de 30U intramuscular no músculo masseter e mais três aplicações de 20U no músculo temporal de toxina botulínica tipo A, sendo feita em uma única sessão com controle anátomo-topográficas e ou controle ultrassonográfico. Após a terceira consulta de acompanhamento notou-se um pequeno aumento na abertura de boca, diminuição na dor em repouso e durante a mastigação no grupo experimental, entretanto não apareceu melhora no grupo de controle. No entanto, mesmo sendo apresentado uma melhora maior no grupo de toxina botulínica do que no grupo tratado com placebo, as melhoras não foram significativas<sup>4</sup>.

Lee et al., 2010<sup>39</sup>, executaram um estudo clínico duplo cego com doze indivíduos,

sendo homens e mulheres com a idade entre 20 e 30 anos, foram separados como grupos de controle que recebeu solução salina e o grupo experimental com aplicação de toxina botulínica. Para a realização do estudo, os indivíduos responderam um questionário de modo que pudessem avaliar os sintomas de bruxismo, após avaliação, os participantes foram orientados que apertassem os dentes o máximo possível, sendo realizado análise de eletromiografia registrando-a por três segundos. Sendo eles orientados a realizar o mesmo procedimento em casa com aparelho portátil. Para aplicação de 80 U de toxina botulínica tipo A no grupo experimental, foi realizado a diluição de 0,8 ml de solução salina. E o grupo de controle teve aplicação de 0,8 ml de solução salina. Ambas aplicações ocorreram em três pontos no músculo masseter e temporal, o primeiro ponto foi na parte mais protuberante inferior do músculo masseter, e os outros pontos foram 5mm do primeiro ponto na parte anterior e superior. No período de 4,

8 e 12 semanas foi realizado uma nova análise passando por eletromiografia por duas noites seguidas. Foi observado que ocorreu a diminuição da tenção do músculo masseter no grupo que recebeu a toxina botulínica em comparação do grupo que recebeu a solução salina. Porém, no músculo temporal não se observou dados que diferenciasse os grupos. A partir dos resultados onde ocorreu a diminuição dos eventos de bruxismo, a toxina botulínica tipo A pode ser considerado como um tratamento eficaz<sup>39</sup>.

O estudo desenvolvido por Tan e Jankovic<sup>40</sup> no ano de 2000 teve como objetivo analisar a eficácia do uso da toxina botulínica para paciente com bruxismo grave. Foi realizado com 18 indivíduos com a idade que variava de 20 a 50 anos, todos relatavam som de rangido de dentes relatados por familiares, dificuldade na mastigação, deglutição ou fala, desgaste dentário e dor ou a hipertrofia muscular. Para a aplicação da toxina botulínica o músculo foi localizado através de

palpação e aplicado em três pontos no músculo masseter. Com o total de 241 aplicações de toxina botulínica, sendo 121 no músculo masseter direito, 120 no músculo masseter esquerdo, realizada em 123 consultas. Onde foi utilizada de 25 a 100U de cada lado que o tratamento variou de três a cinco meses. Após uma avaliação pessoal e por membros familiares, pode ser percebido em 16 dos 18 indivíduos uma melhora significativa no ranger dos dentes, na mastigação, deglutição e fala. Com a análise do tratamento pode-se observar que o tempo médio do efeito total foi de 19 semanas, no entanto havia a necessidade de reaplicar a cada 5 meses. Um indivíduo relatou disfagia após a aplicação. No entanto, com o tratamento proposto se pode observar que a toxina botulínica é segura e eficaz para o tratamento de pacientes com bruxismo grave<sup>40</sup>.

Foi realizado um estudo por El Maaytah M et al.,2006<sup>41</sup> com um paciente de 26 anos que apresentava sinais de trismo e bruxismo, após ser diagnosticado

com lesão cerebral devido a tentativa de suicídio. Paciente com várias complicações, o paciente foi encaminhado para área de cirurgia oral maxilofacial devido ao trismo e bruxismo que impossibilitava a abertura de boca. Onde foi ofertado o tratamento com toxina botulínica, sendo aplicado no músculo masseter e temporal de ambos os lados. Foi diluído 100U de toxina botulínica para 2,5 ml de solução salina. O músculo foi localizado através de palpação na inserção no ângulo e no corpo da mandíbula, sendo aplicada duas vezes de 4U a 1cm na parte superior a borda inferior da mandíbula, e mais duas aplicações de 4U a 1cm no limite inferior do arco zigomático, tendo a cinta aplicação de 4U no centro do músculo masseter. E mais três aplicações de 4U a 1cm inferior a origem do músculo temporal. Após três semanas o paciente apresentou uma melhora significativa dos sintomas de trismo e apresentou abertura de boca de 15mm, e sem relato de bruxismo. As aplicações foram repetidas no músculo masseter e temporal, e após uma

semana o paciente apresentou melhora na abertura de boca de 20mm. Sendo assim, o paciente foi liberado da equipe de cirurgia oral e maxilofacial e seguiu tratamento com equipe multidisciplinar<sup>41</sup>.

### **DISCUSSÃO**

Segundo os autores que realizaram estudos com uso da toxina botulínica tipo A nos músculos que apresenta tenção masseter e temporal, pode-se observar que ocorreu resultados satisfatórios: Nardini et al., 2008<sup>4</sup>, realizaram estudo com dois grupos, onde foi possível notar que ocorreu um pequeno aumento na abertura de boca, diminuição na dor em repouso e durante a mastigação no que recebeu a toxina botulínica, no entanto não foi observado melhora significativa para quem recebeu placebo. Lee et al., 2010<sup>39</sup>, realizou análise em dois grupos; o grupo de controle que recebeu solução salina, e o grupo experimental com aplicação de toxina botulínica, onde foi observado que ocorreu a diminuição da tenção do músculo

masseter no grupo que recebeu a toxina botulínica em comparação ao grupo que recebeu a solução salina. Porém, no músculo temporal não teve relatos que diferenciasse os grupos. Tan e Jankovic, 2000<sup>40</sup>, na avaliação realizada pode-se perceber melhora significativa no ranger dos dentes, na mastigação, deglutição e fala. Com o tratamento proposto pode-se observar que a toxina botulínica é segura e eficaz para o tratamento de pacientes com bruxismo grave. El Maaytah et al., 2006<sup>41</sup>, após três semanas da aplicação o paciente apresentou uma melhora significativa dos sintomas de trismo, e apresentou abertura de boca de 15mm e sem relato de bruxismo. Com a continuidade do tratamento apresentou-se melhora na abertura de boca de 20mm. No presente estudo, quatro de cinco dos autores citados constatou que é um recurso eficaz quando a aplicação é realizada no músculo masseter e temporal, apenas um autor informou que não houve diferença quanto a aplicação no músculo temporal.

## **CONCLUSÃO**

Tendo base nos dados obtidos pelos artigos revisados, pode-se concluir que o uso da toxina botulínica tipo A é um coadjuvante como alternativas para o tratamento de bruxismo. Notou-se que a aplicação acontece no masseter e temporal, e a localização, pontos de aplicação e a quantidade utilizada variou de acordo com cada autor, e o tempo de duração chegou em até 19 semanas, havendo a necessidade de reaplicação. Nos estudos não foi observado efeitos colaterais significativos. No entanto, segundo os autores citados, o uso da toxina botulínica tipo A é um recurso eficaz ao tratamento para paciente que apresenta sintomas de bruxismo e aperto dos dentes.

## **REFERÊNCIAS**

1. Silva, N. R.; Cantisano, M.H. Bruxismo: etiologia e tratamento. *Revista Brasileira de Odontologia*, Rio de Janeiro; 2009 v. 66, n. 2, 223-227 p.
2. Sposito, M.M.M, Teixeira S.S.F., Toxina Botulínica Tipo A para bruxismo; análise sistêmica. *Acta Fisiatr.* 2014;21(4):201-204 p
3. Bader, G; Lavigne, G. Sleep bruxism; an overview of an oromandibular sleep movement disorder. *Sleep Medicine Reviews*, Canadá, 2000, v. 4, n. 1, 27-43 p.
4. Guarda N, L. et al. Efficacy of botulinum toxin in treating myofascial pain in bruxers: a controlled placebo pilot study. *Cranio*, Department Of Maxillofacial Surgery, Tmd Clinic, University Of Padova, Italy, 2008 abr, 126-135 p.
5. Van Z, M., Marchau M. M. "Treatment of bruxism with botulinum toxin." *Journal of neurology, neurosurgery, and psychiatry* 1990, 53: 530-535 p.
6. Silva, N R, Cantisano M H. "Bruxismo: etiologia e tratamento." *Revistas* 2010 66.2: 223 p.
7. Nadler, S.C. "Bruxism, a classification: critical review." *The Journal of the American Dental Association*, 1957, 54.5: 615-622 p.
8. Bhidayasiri R, Cardoso F, Truong DD. Botulinum toxin in blepharospasm and oromandibular dystonia: comparing different botulinum toxin preparations. *Eur J Neurol.* 2006;13 Suppl 1:21-9 p.
9. Alôe, F et al. Bruxismo durante o Sono. *Rev. Neurociências*, São Paulo, Sp 2003, v. 1, n. 11, 4-17 p.
10. Bader, G; Lavigne, Gilles. Sleep bruxism; an overview of an oromandibular sleep movement disorder. *Sleep Medicine Reviews*, Canadá, 2000 v. 4, n. 1, 27-43 p.
11. Lobbezoo, F.; Van D Z, J.; Naeije, M. Bruxism: its multiple causes and its effects on dental implants – an updated review. *Journal Of Oral Rehabilitation*, The Netherlands, Amsterdam, 2006, v. 33, 293-300 p.



12. Maciel, R.N. Bruxismo. São Paulo: Artes Médicas, 2010
13. Koyano, Kiyoshi et al. Assessment of bruxism in the clinic\*. Journal Of Oral Rehabilitation, Fu Nadler SC bruxismo, uma classificação: revisão crítica. J Am Dent Assoc. 1957; 54: 615-622 Kuoka, Japão,2008, 09, mar v. 35, n.,495-508 p.
14. Gama, E; Andrade, A O; Campos, R. M. Bruxismo: Uma revisão da literatura. Ciência Atual, Rio de Janeiro, 2013, v. 1, n. 1,1622 p.
15. Rodrigues, C.K. BRUXISMO: UMA REVISÃO DA LITERATURA. Publicatio Uepg: Ciências Biológicas e da Saúde, Ponta Grossa,2006,21, jun v. 12, n. 3,13-21 p.
16. Mcniell, C. Ciência e Prática da Oclusão. São Paulo: Quintessence, 2000 306-481 p.
17. Thompson, B.A. et al. Treatment Approaches to Bruxism. Am Fam Physician, 1994 v.49,1617-162 p.
18. Hicks RP, Hartell MG, Nichols DA, Bhattacharjee AK, van Hamont JE, Skillman DR. The medicinal chemistry of botulinum, ricin and anthrax toxins. Curr Med Chem. 2005;12(6):667-90
19. Schantz EJ, Johnson EA. Properties and use of botulinum toxin and other 4. microbial neurotoxins in medicine. Microbiol Rev 1992;56(1):80-99
20. Jankovic J. Dystonia: medical therapy and botulinum toxin. *Adv Neurol* 2004;94:275-86.
21. Colhado O C G; Boeing, M; Ortega, L B. Toxina Botulínica no Tratamento da Dor. Revista Brasileira de Anestesiologia, Maringá, 2009, v. 59, n. 3,366-381 p.
22. Amantea, D. et al. A utilização da toxina botulínica tipo A na dor e disfunção temporomandibular. *Jornal Brasileiro de Dor Orofacial*, 2003 abr/jun. v.3, n.10,170-173 p.
23. Fonseca, I L. A Regulamentação da Toxina Botulínica no Brasil: uma controvérsia em análise. 2008. Disponível em: <<http://www.necso.ufrj.br/esocite2008/resumos/36188.htm>>. Acesso em: 05 maio 2014.
24. Park, et,al. "Perfil de Xeomin® (incobotulinumtoxinA) para o tratamento do blefaroespasma." *Oftalmologia clínica (Auckland, NZ)* 2011 5: 725.
25. Allergan, 2005. Disponível em: [www.allergan.com.br](http://www.allergan.com.br) , acesso em 20 out. 2013.
26. Wenzel, R. Pharmacology of botulinum neurotoxin serotype A. *American Journal Of Health - System Pharmacy*, Chicago, 2004,15, nov.,5-10 p.
27. Aoki KR. Botulinum toxin: a successful therapeutic protein. *Curr Med Chem*. 2004;11(23):3085-92.
28. Polli L, AC; Casaletti R, L; beleboni RO; et al. Aspectos moleculares da transmissão sináptica. *Medicina, Ribeirão Preto*,1999 32: 167-188, abr./jun.
29. Aoki KR. Review of a proposed mechanism for the antinociceptive action of botulinum toxin type A. *Neurotoxicology*.2005; 26(5):785-93.
30. Araújo, S F. Uma revisão sobre a toxina botulínica. Disponível em: <<http://farmaceuticoonline.blogspot.com.br/2008/01/59uma-reviso-sobre-toxinabotulnica.html>>. Acesso em: 6 jun. 2014
31. SPOSITO, Maria Matilde de Mello. Toxina Botulínica do Tipo A:

mecanismo de ação. Acta Fisiatr, Instituto de Medicina Física e Reabilitação do Hospital Das Clínicas Fmusp - Unidade Umarizal, São Paulo - Sp, 2009 n. , p.25-37.

32 Freund, B.,Schwartz.M "The use of botulinum toxin for the treatment of temporomandibular disorder." *Oral health* 1998,88.2: 32-37.

33. Lindern, J.J. Type A botulinum toxin in the treatment of chronic facial pain associated with temporomandibular dysfunction. *Acta Neurol Belg*, Bruxelles, 2001, mar., v.101, n.1,39-41 p.

34. Amantea, D. et al. A utilização da toxina botulínica tipo A na dor e disfunção temporomandibular. *Jornal Brasileiro de Dor Orofacial*, 2003, abr/jun. v.3, n.10,170-173 p.

35. MOR, Niv; TANG, Christopher; BLITZER, Andrew. Temporomandibular myofacial pain treated with botulinum toxin injection. *Toxins*,2015 v. 7, n. 8, p. 2791-2800.

36. Afreen, McAndrew M. "Use of botulinum toxin in dentistry." *NY State Dent* 2009,J 75.6: 52-5.

37. Freund, Brian, Marvin Schwartz, and John M. Symington. "The use of botulinum toxin for the treatment of temporomandibular disorders: preliminary findings." *Journal of oral and maxillofacial surgery* 57.8 (1999): 916-920.

38. Bentsianov B., Francis A., Blitzer A. Tratamento da toxina botulínica de distúrbios temporomandibulares, hipertrofia massetérica e redução de masseteres

cosméticas. *Oper. Tech. Otolaryngol .-Head Neck Surg.* 2004; 15 : 110-

113. Doi: 10.1016 / j.otot.2004.02.002.

39. Lee, SJ. Effect of botulinum toxin injection on nocturnal bruxism: a randomized controlled trial. *Am J Phys Med Rehabil.*, Department Of Oral Medicine And Oral Diagnosis, School Of Dentistry And Dental Research Institute, Seoul National University, Korea., 2010, jan.16-23 p.

40. TAN, Eng-king; JANKOVIC, Joseph. Treating severe bruxism with botulinum toxin. *The Journal Of The American Dental Association*, Texas.,2000, fev. 211-216 p.

41. El Maaytah M, Jerjes W.Upile T,Swinson B,Hopper C, Ayliffe P. Bruxismo secundario a lesão cerebral tratada com toxina botulínica-A. Um relato de caso. *Head Face Med.*2006;23(2); 41. Doi 10.1186/1746-160x-2-41

**PACIENTE CLASSE II DIVISÃO 2 DE ANGLE TRATADO COM  
BRAQUETES AUTOLIGADOS**

Patient Cl II of Angle division 2 treated with self-ligating brackets

**Viviane Tenreiro Gomes Senatori<sup>1</sup>,**

**Paulo Eduardo Ferreira <sup>2</sup>**

**Renato Pimentel<sup>3</sup>**

**Jecilene Costa Frutuoso<sup>4</sup>**

**Deborah Luciane Olivieri Rodrigues<sup>5</sup>**

**Mônica Ferreira Aniceto<sup>6</sup>**

**Anna Carolina Volpi Mello Moura<sup>7</sup>**

1- Aluna do Mestrado de Ciências Odontológicas da Universidade Ibirapuera

2- Professor e Mestre de Ortodontia pela São Leopoldo Mandic

3- Professor Especialista em Ortodontia e Ortopedia funcional dos Maxilares

4- Professora Doutora em Ciências pela UNIFESP. Coordenadora do Curso de Mestrado em Psicologia/ Psicossomática da UNIB

5- Aluna do Mestrado de Ciências Odontológicas da Universidade Ibirapuera

6- Especialista em Ortodontia e Ortopedia

7- DDS, MSc, PhD

**Autor para correspondência:**

Viviane Tenreiro Gomes Senatori

Endereço: Rua Reginaldo de Lima Parque São Diogo, 144 sala 13, CEP: 09732-550.

E-mail: [vivite@uol.com.br](mailto:vivite@uol.com.br)

Telefone: (11)99963-3103

**RESUMO**

O trabalho refere-se à revisão de literatura e apresentação de caso clínico referente ao tratamento de paciente Classe II divisão 2 de Angle, cujo tratamento se deu pela utilização de braquetes autoligados.

Nesse sentido, foram relatados passo-a-passo o processo relativo as possíveis vantagens e eficiências dadas em contraponto aos braquetes convencionais.

Por fim, a pesquisa é concluída com a intenção de novas reflexões e intenções de procedimentos e tratamentos, que culminem em novas tendências no que concernem procedimentos reparatórios ortodônticos.

**ABSTRACT**

The work refers to the literature review and case report for the treatment of Class II division 2 patient Angle, whose treatment was due to the use of self-ligated brackets.

In this sense, were reported step-by-step process on the possible advantages and efficiencies given in counterpoint to conventional brackets.

Finally, the search is completed with the intention of further reflections and intentions of procedures and treatments, which culminate in new relevance in that concern reparatory orthodontic procedures.

**Descritores:**  
autoligados, vantagens

Braquetes

**Descriptors:** self-ligated brackets, advantages

## **INTRODUÇÃO**

A Classe II segunda divisão de Angle, é uma das maloclusões com duas características determinantes: relação molar de Classe II e lingualização ou verticalização dos incisivos superiores. E, não raro, encontra-se associada a ela, uma mordida profunda anterior. <sup>1</sup>

Para ser tratada, a Classe II divisão 2, é geralmente transformada em Classe II divisão 1, pela protrusão dos incisivos superiores e destravamento da mandíbula, para depois permitir o avanço da mandíbula e sua correção. <sup>2</sup>

Atualmente, existem diversos dispositivos ortodônticos dentre eles o aparelho autoligável, o qual dispensa o uso de ligaduras elásticas, ou seja, possui uma trava com sistema de abertura e fechamento que permite que o fio permaneça fixo na canaleta do braquete, e que tem por benefícios: rapidez, forças menores e eficiência.

Neste trabalho, associou-se um relato de caso clínico de paciente com as características da má oclusão classe II divisão 2 ao tratamento com braquetes autoligados e seus benefícios.

Este estudo aborda através de revisão de literatura e relato de caso clínico o tratamento da má oclusão de Classe II divisão 2, aliado às propriedades do aparelho autoligável.

## **REVISÃO DE LITERATURA**

Segundo Trevisi <sup>3</sup>, o Sistema de Aparelho Autoligado, é um novo conceito de aparelho que utiliza forças leves com a intenção de diminuir o atrito. Ele possui um novo design de braquetes, modificando o sistema de encaixe e desencaixe dos fios. Foi desenvolvido um clipe de nitinol com memória, permitindo uma fácil introdução dos fios na canaleta e sua remoção. <sup>3</sup>

O braquete autoligado consiste em um sistema livre de ligadura, com um dispositivo acoplado ao braquete para providenciar o

fechamento da canaleta, que pode ser através de um clip ativo (sistema ativo) ou através de uma trava que desliza à frente das aletas, transformando os braquetes em tubos (sistema passivo). Ambos produzem atrito menor quando comparados aos braquetes convencionais, devido o fio trabalhar livremente na canaleta do braquete. Com essa redução do atrito, aumenta-se a chance de obter uma resposta adequada dos tecidos periodontais, causando movimentação dentária mais eficiente e rápida, diminuindo efeitos colaterais e tempo de tratamento. Além disso, o tempo de trabalho também é diminuído, devido a facilidade de inserção e remoção dos fios. <sup>3</sup>

Pizzoni et al(1998)<sup>4</sup> avaliaram a fricção em dois tipos de braquetes autoligáveis: passivo e ativo em 4 fios diferentes: aço e beta-titanium, ambos em fios redondos e retangulares. Os resultados mostraram que fios redondos tiveram menor atrito do que retangulares e beta-titanium tiveram significativa maior fricção

do que fios de aço. Os braquetes autoligáveis tiveram significativa menor fricção do que os braquetes convencionais em todas as angulações, neste grupo o braquete passivo apresentou menor atrito do que o do tipo ativo. Todos os braquetes tinham slot 0.022” e foram usados fios redondos 0.018” e retangulares 0.017”x 0.025”. Com fios retangulares, a força de fricção observada nos braquetes autoligáveis aumentou bastante. Em geral, braquetes autoligáveis exibiram menos fricção do que os braquetes convencionais. Na ausência de angulações ou em graus muito baixos, em fios redondos, braquetes autoligáveis demonstraram pouca fricção comparada com os tradicionais, quando usadas forças normais. Em grandes angulações entre braquetes e fios, o braquete autoligável ativo exibiu um significativo aumento na fricção comparado aos outros braquetes. Em caso de fios redondos, braquetes autoligáveis, ativo e passivo, resultaram em menor fricção do que qualquer outro braquete convencional. No

caso de fios retangulares, o braquete passivo, foi melhor do que qualquer outro braquete.

Hain et al (2003)<sup>5</sup> realizaram um estudo in vitro investigando o efeito do método de ligação na fricção e sua eficiência. Foram comparados os elastoméricos lisos, os não lisos regulares, ligações em amarrilho metálico e na técnica autoligável do sistema SPEED. Os resultados mostraram que considerando-se o movimento dentário através do arco .019”x .025” de aço, a lubrificação da saliva nos elastoméricos lisos pode reduzir a fricção na interface braquete/ fio em até 60%, independentemente do sistema de braquete. A técnica SPEED produziu a menor fricção quando comparada com os outros 3 sistemas de braquetes quando foram usados fios retangulares. Por fim, concluíram que os elastoméricos lisos geraram, menor fricção na interface braquete/fio do que as tradicionais, quando colocadas manualmente. Braquetes SPEED geraram menor fricção em geral do que qualquer outro tipo de

braquete testado com fio retangular.

Henao et al (2004)<sup>6</sup> fizeram um estudo comparativo entre braquetes autoligáveis e braquetes convencionais para avaliar a resistência à fricção. E essa resistência à fricção tem sido atribuída a muitos fatores, como o tipo de braquete, calibre e tipo do material dos arcos, método de ligação, angulação e tamanho do slot. O calibre dos arcos está relacionado à fricção em altas angulações. Por isso, neste estudo, foram avaliados 4 braquetes autoligáveis e 4 braquetes convencionais usando 3 arcos padrões, representando 3 fases do tratamento ortodôntico. Braquetes autoligáveis superaram os convencionais quando foram utilizados arcos menos calibrosos. Quando foram utilizados arcos mais calibrosos, os 2 tipos foram mais parecidos. De acordo com os resultados, concluíram que, os braquetes autoligáveis, nos arcos mais calibrosos, obtiveram melhor performance, enfatizando a

eficiência e a reprodutibilidade dos braquetes autoligáveis.

Griffiths et al (2005)<sup>7</sup> realizaram um estudo para avaliar a resistência ao deslize com 3 tipos de módulos elastoméricos: Super Slick (uma ligadura polimérica introduzida no mercado), elastômero redondo e elastômero retangular (em x). Foram utilizados braquetes de aço, autoligável e cerâmico. Todos com slot .022" e com arcos .018" e .019 x .025" de aço. Os braquetes autoligáveis foram utilizados com o clipe aberto, para simular o convencional, e com o clipe fechado. O braquete autoligável proveu a menor resistência ao deslize em todas as combinações de arcos e quase eliminou a fricção sob as condições deste estudo.

Cacciafesta et al (2006)<sup>8</sup> mediram e compararam o nível de resistência ao atrito gerado entre os braquetes de aço inoxidável autoligados (Damon SL II, SDS Ormco, Glendora, Califórnia), os braquetes de policarbonato de auto-ligação (Oyster, Gestenco International, Gothenburg, Suécia) e os braquetes

de aço inoxidável convencionais (Victory Series, 3M Unitek, Monrovia, Califórnia); além de 3 diferentes ligas de fio ortodôntico: de aço inoxidável (Stainless Steel, SDS Ormco), de níquel titânio (Niti, SDS Ormco) e de beta titânio (TMA, SDS Ormco). Todos os braquetes apresentavam um slot de .022 polegadas, e os fios ortodônticos utilizados foram: .016", .017 x 025" e .019 x .025".

Concluíram que os braquetes de aço inoxidável autoligados geraram forças de atrito estático e cinético significativamente menores do que os de aço inoxidável convencionais e os braquetes de policarbonato autoligados. Os fios de beta titânio apresentaram maior resistência ao atrito do que os de aço inoxidável e de níquel titânio.

Todos os braquetes apresentaram forças de atrito estático e cinético mais elevadas ao se ampliar o calibre do fio.

Rinchuse et al (2007)<sup>9</sup> enfatizaram que os braquetes autoligáveis não são novidade na ortodontia, e que



estão ressurgindo do início no século XX. Destacaram alguns braquetes como populares: Damon, Time, Speed, Smartclip e In – Ovation<sup>R</sup>. Foram diferenciados naqueles em que o clipe de fechamento pressiona o arco no slot do braquete (ativos), e aqueles em que não há pressão do arco contra o slot (passivos). Seus maiores trunfos são: o aumento do conforto para o paciente, melhora na higiene bucal, aumento da cooperação do paciente, menor tempo de tratamento, grande aceitação pelos pacientes e expansão. Porém, apesar de todas essas vantagens, suas evidências científicas foram questionadas, devido 5 fatores: 1) maioria dos estudos são in vitro; 2) os estudos in vitro são limitados a fragmentos ou pequenos aspectos de todo um tratamento ortodôntico; 3) estudos realizados no passado são limitados a investigações em braquetes com slot 022 e não 018; 4) simulação in vitro de uma força de mastigação e oclusão in vivo, pode não ter validade; 5) pesquisas in vitro envolvem frações de movimento, isto é, mais rápido do

que ocorre clinicamente e não pode ser levado em conta no movimento dentário e na remodelação óssea. Ou seja, braquetes autoligáveis mostraram uma excelente performance in vitro com arcos menos calibrosos, porém ao aumentar o calibre dos mesmos, não foi encontrada diferença entre braquetes autoligáveis e convencionais.

Tecco et al (2007)<sup>10</sup> realizaram uma investigação in vitro da resistência à fricção gerada por braquetes convencionais de aço, autoligáveis e ligadura do tipo Slide, que é uma ligadura similar aos elastômeros comuns, porém com uma parte anterior mais rígida e similar ao mecanismo gerado pelos braquetes autoligáveis. Em todos os braquetes foram utilizados arcos de aço, nitinol e beta –titânio (TMA), com slot 0.022. Os arcos utilizados foram .016”, .016 x .022” e .019 x .025” niti, .017 x .025” TMA e .019 x .025” de aço. Com .016” niti, os braquetes convencionais geraram a maior fricção e os autoligáveis a menor, com .016 x .022” niti, os autoligáveis geraram significante

menor fricção do que os braquetes convencionais e as ligaduras do tipo Slide. Com .019 x .025" de aço ou niti as ligaduras do tipo Slide geraram significante menor fricção do que todos os outros grupos.

Matarese et al (2008)<sup>12</sup> avaliaram a força de fricção gerada por várias combinações de braquetes e arcos para obter um melhor entendimento da resistência ao deslize dental durante o alinhamento e nivelamento. Foram usados 2 tipos de braquetes :autoligável passivo e convencional. Foram testados 3 arcos Niti (.014", .016" e .016 x .022"), 2 aços trançados (.155" e .016") e 1 beta - titânio (.016"). Concluíram que a força de fricção pode ser reduzida durante o alinhamento dentário utilizando braquetes autoligáveis com arcos de menor espessura. Os braquetes autoligáveis produziram menor fricção do que braquetes convencionais com ligaduras elastoméricas ou metálicas. Diante dos resultados sugeriu-se que o uso de braquetes autoligáveis e arcos mais flexíveis e de menor calibre não apenas permite redução da

força de fricção durante o alinhamento dentário, mas também aumenta a eficiência e permite o uso de forças mais leves e previsíveis.

Reicheneder et al (2008)<sup>12</sup> compararam as propriedades de fricção de 4 marcas de braquetes autoligáveis (SPEED/ DAMON 2/IN-OVATION /TIME) ®, com 3 braquetes convencionais (TIME/ VICTORY TWIN/ DISCOVERY) ®. A fricção foi testada em 3 diferentes dimensões de arcos, .017 x .025"/ .018 x .025"/ .019 x .025"). Todos os braquetes tinham slot .022". Os resultados mostraram que quase todos os braquetes tiveram o menor grau de fricção com o fio .018 x .025". A fricção nos braquetes autoligáveis usando o fio .018 x .025" foi 48 % menor do que com arcos .017 x .025" e .019 x .025". Já nos braquetes convencionais , a fricção foi 14 % menor com o arco .018 x .025", do que com o .017 x .025" e .019 x .025".

Scott et al (2008)<sup>13</sup> compararam a eficiência do alinhamento mandibular e da efetividade clínica

de braquetes autoligáveis e do sistema Edgewise convencional. Participaram 62 pacientes (32 homens e 30 mulheres), com idade entre 16 e 27 anos, com apinhamento dos incisivos inferiores de 5 a 12 mm, com extrações prescritas, inclusive de primeiros pré-molares, tratados com DAMON 3 e braquetes convencionais. Pode-se concluir que não houve diferença no alinhamento inicial e final dos incisivos inferiores quando usadas as técnicas convencional e autoligada. A única diferença na influência do alinhamento dos incisivos foi a quantidade de irregularidade inicial; gênero e idade. Tipo de braquete não foi estatisticamente significativa.

Buzzoni et al (2011)<sup>14</sup> realizaram um trabalho para determinar a força de atrito estático entre braquetes de aço inoxidável autoligados com sistema de fechamento resiliente e fios ortodônticos redondos e retangulares do mesmo material.

Foram utilizados 30 braquetes referentes aos caninos superiores divididos em 6 grupos formados por braquetes autoligados Smartclip, In- Ovation® e convencionais Gemini amarrados com ligaduras elásticas. Os ensaios foram realizados com tração de 30 segundos em fios de aço inoxidável .020” e .019 x .025”.

Como resultado, os braquetes autoligados do sistema Smartclip apresentaram maior controle das forças de fricção, independentemente do tipo de fio ortodôntico tracionado. Quanto à forma e aumento da secção transversa dos fios, observou-se um aumento do atrito para fios retangulares .019 x .025” em comparação aos redondos .020” de mesma liga inoxidável.

Pacheco et al (2011)<sup>15</sup> avaliaram a força de atrito estático em braquetes autoligáveis passivos e ativos associados a fios ortodônticos de aço com diâmetro .018” e com diâmetro .017 x .025” durante simulação in vitro da mecânica de deslizamento. O atrito

estático é definido como uma força de menor intensidade necessária para movimentar dois corpos em repouso. Concluíram que todos os braquetes autoligáveis testados apresentaram redução do atrito com fio .018” e quando testados com fios retangulares, os braquetes autoligáveis ativos mostraram atrito maior do que os passivos, assemelhando-se aos braquetes convencionais com fios de mesmo calibre.

Trevisi et al (2008) <sup>3</sup>destacaram que com o advento do braquete autoligado, que não necessita das ligaduras elastoméricas, há uma redução significativa do atrito quando comparado aos braquetes convencionais, facilitando a mecânica de deslizamento, utilizada para fechamento de espaços. Isso quer dizer que, na execução das biomecânicas ortodônticas, ocorrem 3 tipos de atrito: clássico, binding e notching. Sendo o mais preocupante o clássico. O atrito clássico é ocasionado pelas ligaduras elásticas e metálicas utilizadas nos aparelhos convencionais com a finalidade de

manter o arco preso na canaleta do braquete. E é disso, que o aparelho autoligado se favorece, pois a não utilização de amarras e ligaduras reduz muito o atrito, diminuindo as forças durante as movimentações dentárias, tornando-as mais biocompatíveis. Já o atrito binding, ocorre tanto em braquetes convencionais quanto em autoligados, sendo ocasionado pela não eliminação de angulações, torques ou inclinações, e de nivelamentos mal acabados. O atrito notching ocorre quando há uma deformação do fio ortodôntico em qualquer momento do tratamento.

Sathler et al (2011)<sup>17</sup> salientaram a importância do aparelho autoligado como mais uma opção de acessório, e não como uma filosofia de tratamento. Eles afirmaram que o que deve ser levado em conta é a individualidade de cada caso, e que, a escolha pelos braquetes autoligáveis, deve ser baseada na capacidade e na vivência clínica de cada profissional e não na perspectiva de obter resultados superiores e eficazes.

Castro (2009)<sup>18</sup> afirmou que os braquetes autoligados não provaram ainda superioridade mecânica em relação aos sistemas convencionais, que justifique seu maior custo. Além disso, frisou a importância do diagnóstico em cada caso, analisando o padrão facial do paciente, e não a escolha da prescrição do braquete como método de tratamento.

Quanto ao tempo de trabalho, <sup>20</sup>mediram a velocidade da troca dos arcos, comparando braquetes autoligáveis com braquetes convencionais ligados por elastoméricos e concluíram que o tipo de braquete e o calibre do arco são estatisticamente significantes fatores na velocidade de ligação e tempo de cadeira. O sistema autoligável ofereceu mais rápida remoção e colocação dos arcos.

Paduano et al (2008)<sup>20</sup> relataram que om tipo de braquete teve influência no tempo de cadeira. O sistema autoligável mostrou uma maior rapidez e eficiência na remoção e recolocação dos fios.

Eberting et al (2001)<sup>21</sup> compararam a eficiência clínica dos braquetes autoligáveis Damon SL aos braquetes convencionais ligados com fio de aço. Foram avaliados a duração do tratamento, o número de visitas e a qualidade dos resultados dos tratamentos. Basearam-se nas respostas do questionário enviado aos 215 pacientes incluídos no estudo, relatando como o seu tratamento ortodôntico evoluiu e terminou. Concluíram que os casos em que foi colado o Damon SL finalizaram mais rapidamente e requereram menos visitas para finalizar o tratamento.

Quanto ao desconforto do paciente durante o tratamento, <sup>22</sup>realizaram um estudo comparativo do grau de desconforto experimentado durante o período do movimento dentário ortodôntico inicial usando braquetes autoligáveis Damon 3 e braquetes convencionais Synthesis. Um estudo de dois centros incluíram 62 indivíduos com irregularidade dos incisivos inferiores entre 5 e 12 mm tratados com extrações de primeiro pré-

molar. Foram utilizados arcos Damon .014” de níquel-titânio-cobre, e os indivíduos receberam um diário a ser preenchido sobre desconforto para ser concluído na primeira semana.

Como resultado, não encontraram nenhuma evidência que sugerisse que os braquetes Damon 3® autoligáveis fossem associados com menor desconforto do que os braquetes convencionais.

Tecco et al (2009)<sup>23</sup> investigaram a prevalência e o tipo de dor durante o tratamento ortodôntico em 30 indivíduos. Quinze foram tratados com braquetes convencionais (Série Vitória) e quinze com braquetes autoligados (Damon SL II) ®.

O primeiro arco de todos os pacientes foi um arco de 0,014 de níquel titânio. Foi utilizada uma escala visual analógica para avaliar a intensidade da dor, e também, foi anotado em um diário, se houve a utilização de medicação para a dor.

Os resultados mostraram que a dor foi referida por um período de nove dias após a inserção do arco.

Analgésicos foram utilizados por 16,5% dos pacientes tratados com braquetes autoligados e em 10% dos pacientes tratados com braquetes convencionais, na maioria das vezes durante os primeiros dois dias após a colocação do arco. Os indivíduos tratados com braquetes convencionais relataram uma dor mais constante em relação aos indivíduos tratados com braquetes autoligados, e na utilização de analgésicos não se observou diferença entre os indivíduos tratados com braquetes convencionais ou autoligados.

## **MÉTODOS**

Foi realizada pesquisa bibliográfica em base de dados como: Scielo e Pubmed, Lilacs e Medline, utilizando as palavras chave: braquetes autoligáveis, self-ligation brackets.

## **RELATO DE CASO CLÍNICO**

O paciente D.H.V., gênero masculino, leucoderma, procurou o serviço de Ortodontia da

UNIASSELVI aos 14 anos de idade, com maloclusão do tipo Classe II divisão 2 com a queixa clínica de dentes mal posicionados.

Apresentava ainda uma sobremordida profunda acentuada de 11 mm, com falta de espaço praticamente total para o canino inferior direito.

Realizou-se, inicialmente, a anamnese, onde se constatou que a história médica pregressa não apresentava doenças de grande relevância, apenas doenças normais da infância. Em seguida foi solicitada a documentação necessária para estudo e avaliação, a fim de se obter um diagnóstico correto. A documentação solicitada incluiu fotografias intra-orais e extra-bucais, Radiografia Panorâmica, Radiografia Tele radiografia Lateral, Análise

Cefalométrica da USP/UNICAMP e modelos de estudo.

Quanto ao padrão do crescimento cefálico, seu padrão é do tipo mesoquicefálico, SN.GN (67,4 °) perto da norma de 67°; SN.PLO (10,5°), abaixo da norma de 14°; SN.GoGn (37,1°), acima da norma de 32° e FMA (21,9°), praticamente na norma de 22°.

A relação Maxila/mandíbula encontrava-se da seguinte maneira: Maxila bem posicionada em relação à base do crânio e mandíbula retruída em relação à mesma referência. (SNA = 82° e SNB = 76,6°). E, a relação esquelética entre as arcadas é do tipo classe II (ANB = 5,4°).

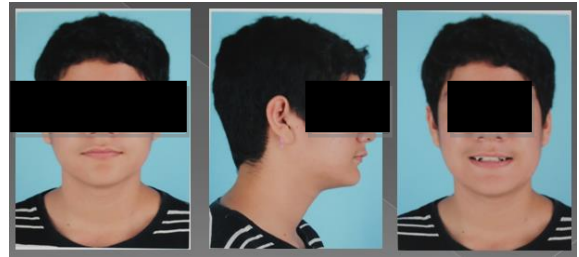
Seus dentes superiores encontravam-se verticalizados e retruídos (1.NA = 14° e 1-NA = 2,3

mm) e os inferiores Verticalizados e retruídos ( $1.NB = 10,1^\circ$  e  $1-NB = 2,4$  mm).

Seu perfil mole era convexo (H-nariz = 1,6 mm) e o perfil duro esquelético também convexo ( $NAP = 7,2^\circ$ ), apresentando um nariz do tipo macrorrínico ( $F10 = 38^\circ$ ).

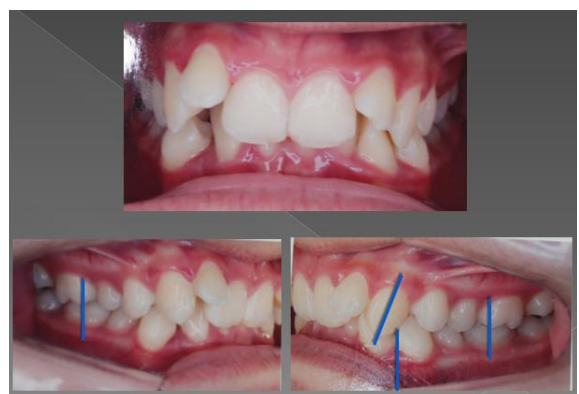Estes dados foram retirados do traçado cefalométrico que será mostrado a seguir na descrição do caso clínico. A queixa clínica estava relacionada aos dentes mal posicionados.

Nas figuras de 1 a 3, podemos visualizar as fotos extra-orais, as fotos intra-orais do lado direito, frente e lado esquerdo, e a foto da radiografia panorâmica realizadas fora da clínica da Pós-Graduação UNIASSELVI, todas iniciais.



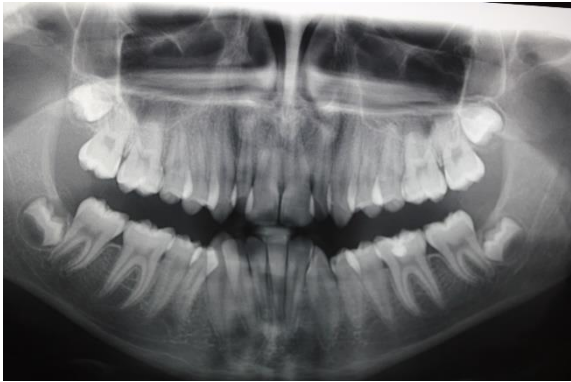**Figura 1:** Fotos Frente, perfil e Sorriso. (Fotos da autora)

Antes de iniciar o tratamento, foi proposto ao paciente se ele concordava que seu tratamento fosse descrito e publicado como relato de caso. O paciente aceitou e assinou o Termo de Consentimento Livre e Esclarecido (ANEXO 1).



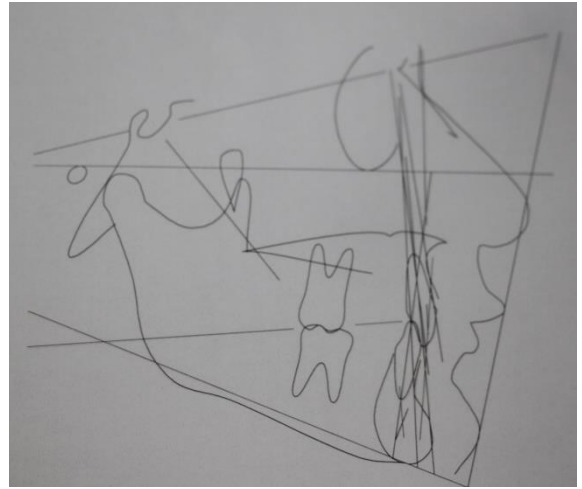
**Figura 2:** Fotos de frente, direita e esquerda, iniciais. (Fotos da autora)





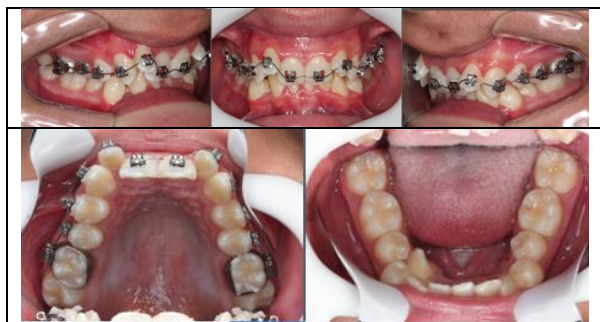**Figura 3:** Radiografia Panorâmica Inicial (Fotos da autora).

Após a avaliação clínica inicial, estudamos a radiografias panorâmica mostrada na FIGURA 3 e passamos ao planejamento do caso com a ajuda da tele-radiografia e do traçado cefalométrico(FIGURA 4).



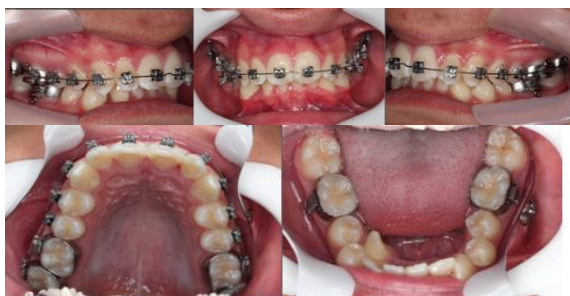**Figura 4:** Telerradiografia Inicial (Fotos da autora).

O tratamento iniciou em abril de 2011, quando foi proposto a utilização de braquetes autoligados metálicos da marca nacional Aditek , prescrição Roth, slot 022 x 027. Foi realizada bandagem dos primeiros molares superiores direito e esquerdo ,seguida de colagem direta superior com fio 014 Niti-Cu.(FIGURA 5). Foram utilizados até o mês de julho de 2011, os fios 014 e 016 Niti-Cu no arco superior.



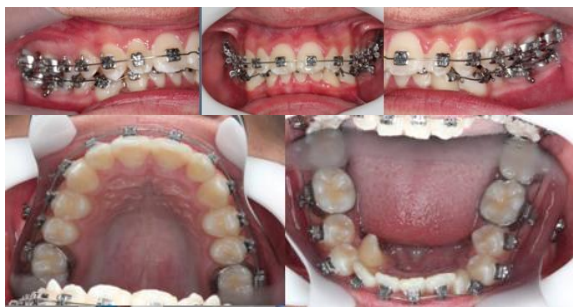**Figura 5:** Instalação da aparatologia superior, Inicial (Fotos da autora).

Notamos após 2 meses da instalação do aparelho superior um alinhamento inicial bem visível, com vestibularização dos incisivos superiores, conseguidos com a utilização de fios termoativados .014 niti-Cu.

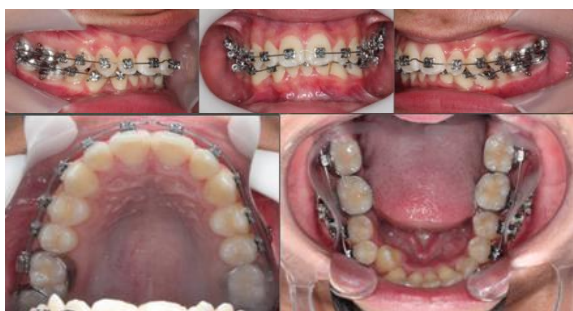

**Figura 6:** Controle após 2 meses de mecânica superior (Fotos da autora).

No mês de maio e junho , foi realizada bandagem dos primeiros molares inferiores direito e esquerdo e bandagem dos segundos molares superiores direito e esquerdo.(FIGURA 6) No mês de julho realizou-se a bandagem dos segundos molares inferiores direito e esquerdo, respectivamente. No mês de agosto de 2011, instalamos os braquetes inferiores .(FIGURA 7). Notamos que o nivelamento e alinhamento superiores já haviam permitido um controle da sobremordida profunda de tal maneira que possibilitou-se a colagem dos braquetes inferiores.



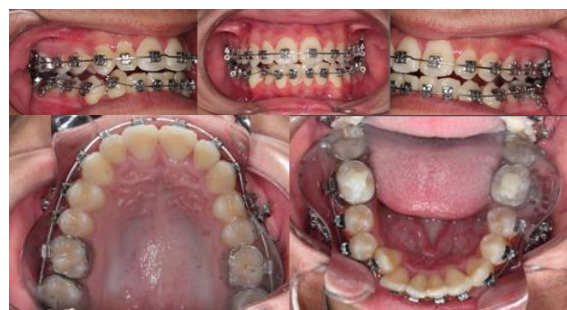**Figura 7:** Instalação da aparatologia inferior (Fotos da autora).



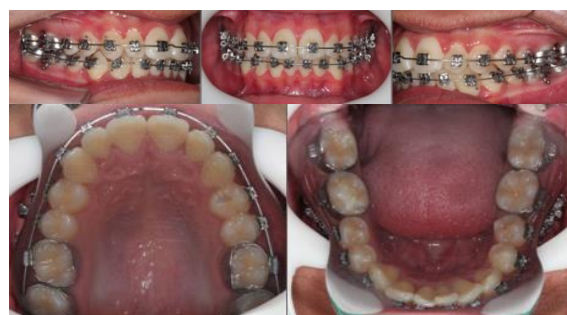**Figura 8:** Instalação de mola aberta no dente 43 (Fotos da autora).

A partir do mês de outubro de 2011, o fio superior foi substituído pelo 016 x 025 Niti-Cu e iniciou-se mecânica com mola aberta na arcada inferior até o mês de junho de 2012, para recuperar o espaço do dente 43.(FIGURA 8). Em agosto de 2012 , foi colado o braquete do

43 , dando-se início ao tracionamento.(FIGURA 9). Outubro de 2012 foi marcado pela constatação de o dente 43 ter sido praticamente tracionado.(FIGURA10)



**Figura 9:** Colagem do dente 43, Build Up nos molares (Fotos da autora).



**Figura 10:** Fotos após 16 meses de tratamento. (fotos da autora)

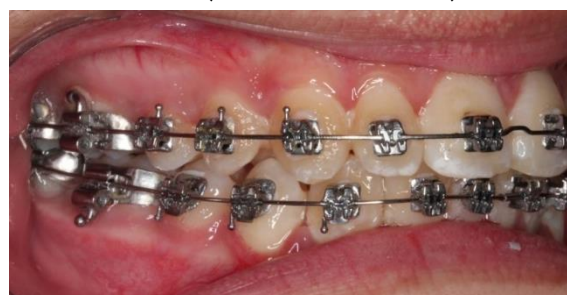



Figura 11: Remoção de aparatologia ortodôntica fixa

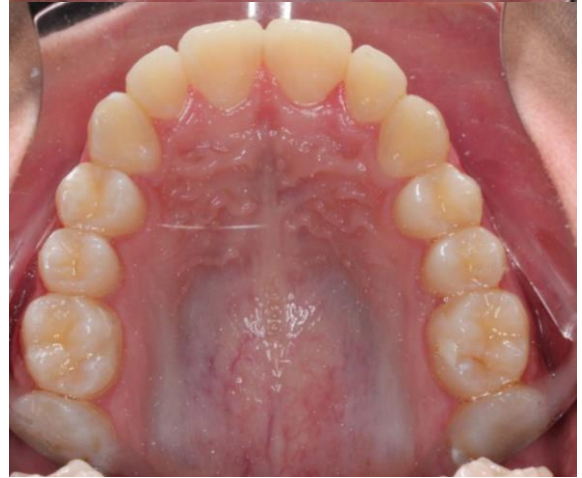
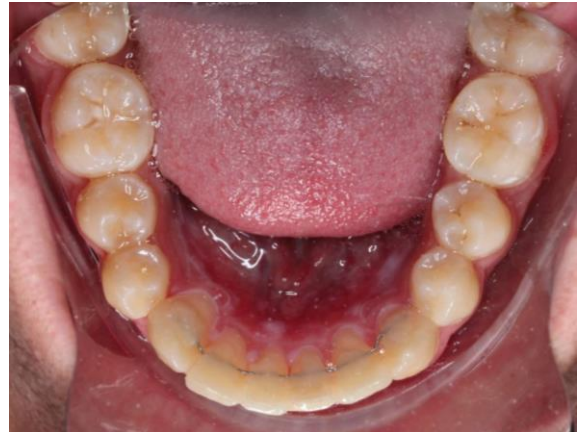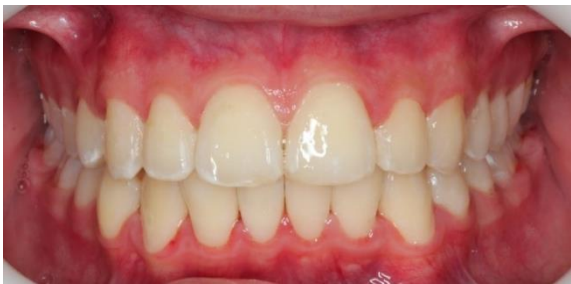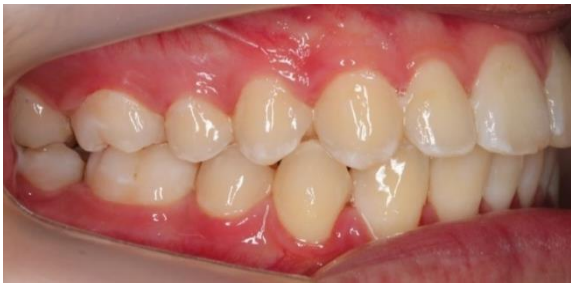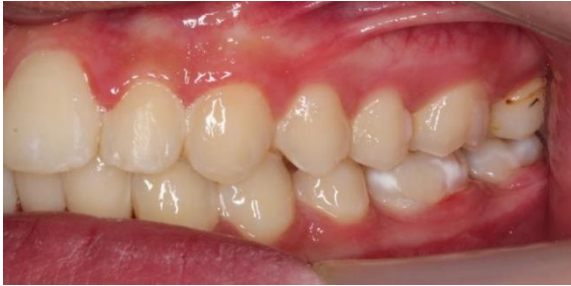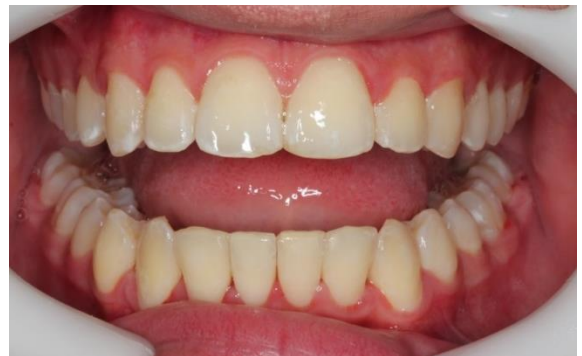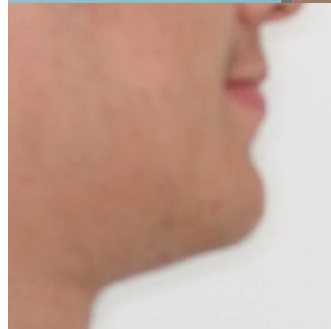


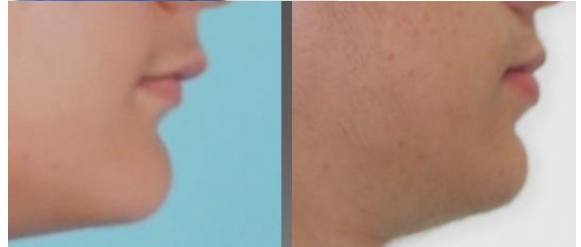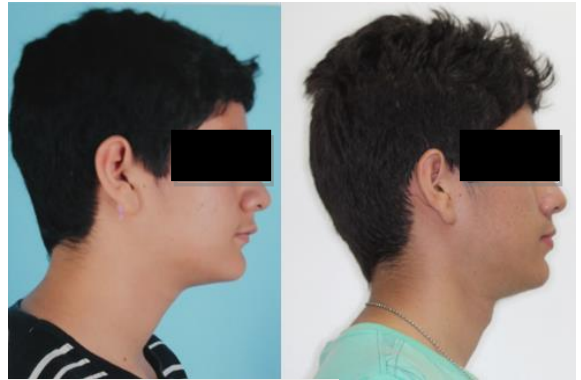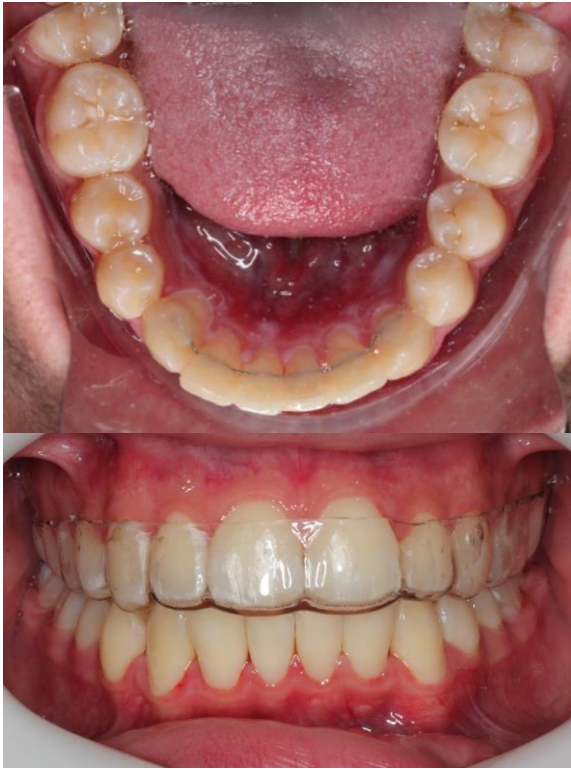Figura 12: Instalação de contenção fixa

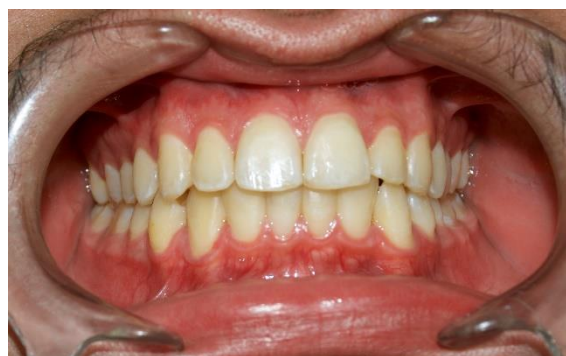
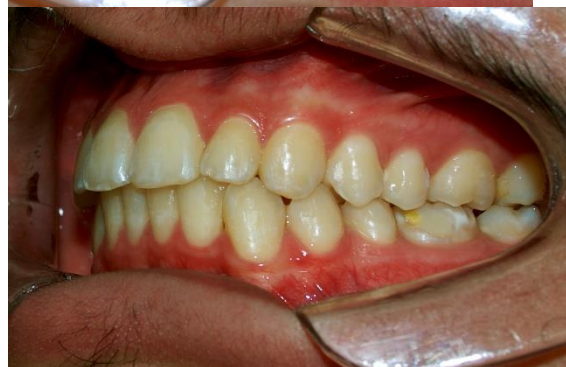
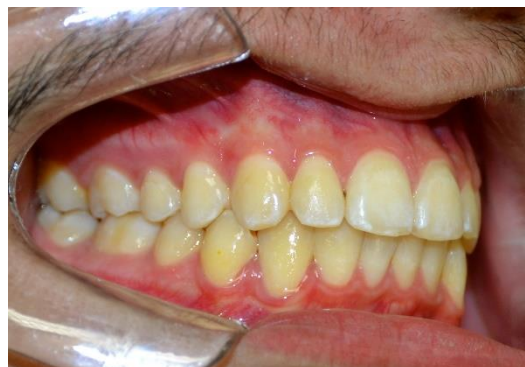
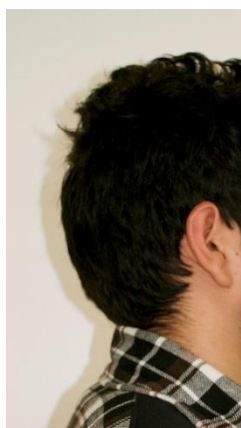
**Figura 11:** Comparação do perfil inicial e final. (Fotos da autora).



O tratamento foi finalizado, no dia 19 de abril de 2013, totalizando 25 meses de tratamento.



**Figura 12:** Acompanhamento pós 4 anos Tratamento

## **DISCUSSÃO**

Uma das inúmeras questões abordadas em relação ao braquete autoligável, é a sua comparação com o braquete convencional quanto à fricção, quanto à redução tanto de tempo de trabalho como de tempo de tratamento e seu maior conforto para o paciente no que se refere a dor durante o tratamento.

Em relação à fricção, uma parte considerável dos estudos demonstrou que os braquetes autoligáveis apresentaram menor fricção em relação aos braquetes convencionais (Hain et al 2003<sup>5</sup>; Henao et al 2004<sup>6</sup>; Griffiths et al 2005<sup>7</sup>; Tecco et al 2007<sup>10</sup>; Matarese et al 2008<sup>11</sup>, Reicheneder et al 2008<sup>12</sup> e Cacciafesta et al 2006)<sup>8</sup>.

Porém, também foi realizada uma comparação da fricção entre dois tipos de braquetes autoligáveis: passivo e ativo. O passivo, é o que apresenta como característica uma trava que desliza à frente das aletas transformando os braquetes em tubos, já o ativo, é aquele que potencialmente coloca uma força

ativa no arco.(Trevisi 2007)<sup>3</sup>. Em fios redondos, os braquetes autoligáveis ativo e passivo, resultaram em menor fricção. Mas, em fios retangulares, os braquetes autoligáveis ativos mostraram atrito maior do que os passivos, assemelhando-se aos braquetes convencionais. (Pizzoni et al 1998<sup>4</sup>; Pacheco et al<sup>15</sup>, 2011 e Buzzoni et al, 2011<sup>14</sup>).

No que diz respeito ao desconforto do paciente durante o tratamento, em um dos estudos não foi encontrada nenhuma evidência que sugerisse que os braquetes autoligáveis fossem associados com menor desconforto em relação aos braquetes convencionais. (Scott et al 2008).

Em contrapartida, num outro estudo, foi avaliada a prevalência e o tipo de dor durante o tratamento ortodôntico, e obteve-se como resultado que os indivíduos tratados com braquetes convencionais relataram uma dor mais constante e intensa do que em relação aos indivíduos tratados com

braquetes autoligados. (Tecco et al 2009)<sup>23</sup>.

E, é nesse contexto, que os braquetes autoligáveis ainda são questionados quanto às suas evidências científicas, por apresentarem a maioria dos estudos *in vitro*, não podendo contar com a força de mastigação e oclusão *in vivo*, o que torna sua validade duvidosa. (Rinchuse et al 2007).<sup>9</sup>

Além de ser considerado como uma opção de acessório, ou seja, um sistema que pode ser autoligável ou convencional, e não como uma filosofia ou método de tratamento, importando primeiramente o diagnóstico do caso, que se baseia na avaliação do padrão facial do paciente. (Sathler et al 2011<sup>17</sup>; Castro 2009)<sup>18</sup>.

### **CONCLUSÕES**

De acordo com os estudos e da análise do caso clínico pode-se concluir que:

- a- Apesar da grande maioria dos estudos terem sido avaliados *in vitro*, seus resultados obtidos foram semelhantes

aos observados no caso clínico abordado.

Os braquetes autoligáveis demonstraram no geral menor atrito entre braquete e arco, ocasionando menor tempo de tratamento, além de resultar em rapidez, eficiência no tratamento, correção do espaço zero para um canino inferior e menor desconforto para o paciente.

### **REFERÊNCIAS**

1. FERREIRA, F.V. Ortodontia: Diagnóstico e Planejamento Clínico, Capítulo V: Classificação das Más Oclusões, p.106-107, 6ª edição, 2004.
2. VILLELA, H.M.; Sampaio, A.L.S.; Limoeiro, E.R.; Ortodontia e Ortopedia Funcional dos Maxilares .Capítulo 1: Tratamento da Classe II com Distalização do Arco Superior utilizando microparafusos ortodônticos de titânio. p. 145-152.
3. TREVISI, H. Smartclip, tratamento ortodôntico com sistema de aparelho autoligado: conceito e biomecânica. Capítulo I - Histórico dos aparelhos ortodônticos fixos corretivos. p.14 e 15, p. 126-137, Ed.Elsevier: Rio de Janeiro, 2007.
4. PIZZONI, L.; Ravnholt, G.; Melsen, B. Frictional forces related to self-ligating brackets. **Eur J Orthod.** Oxford, v. 20, n. 3, p. 283-91, Jun, 1998
5. HAIN, M.; Dhoptkar, A.; Rock, P. The effect of ligation method on friction in sliding mechanics. **Am J Orthod Dentofacial**



- Orthop** St. Louis, v. 123, n. 4, p. 416-22, Apr, 2003.
6. HENAO, S.P.; Kusy, R.P. Evaluation of the frictional resistance of conventional and self-ligating bracket designs using standardized archwires and dental typodonts. **Angle Orthod**, Appleton, v. 74, n. 2, p. 202-11, Apr, 2004.
  7. [Griffiths, H.S.](#); [Sherriff, M.](#); [Ireland, A.J.](#) Resistance to sliding with 3 types of elastomeric modules. **Am J Orthod Dentofacial Orthop** St. Louis, v. 127, n. 6, p. 670-5, Jun, 2005.
  8. CACCIAFESTA, V.; Francesca, M.S.; Ricciardi, A.; Scribante, A.; Klersy, C.; Auricchio, F. Avaliação do atrito de braquetes de aço inoxidável e estéticos autoligados em diversas combinações de braquete-fio. **R Dental Press Ortodon Ortop Facial**. Maringá, p. 1-11, fev/mar, 2006.
  9. RINCHUSE, D.J.; Miles, P. Self-ligating brackets: Present and Future. **Am J Orthod Dentofacial Orthop** St. Louis, v. 132, n. 2, p. 216-22, Aug, 2007
  10. [Tecco, S.](#); [Di Iorio, D.](#); [Cordasco, G.](#); [Verrocchi, I.](#); [Festa, F.](#) An in vitro investigation of the influence of self-ligating brackets, low friction ligatures and archwire on frictional resistance. **Eur J Orthod**. Oxford, v. 29, n. 4, p. 390-7, Aug, 2007.
  11. [Matarese, G.](#); [Nucera, R.](#); [Militi, A.](#); [Mazza, M.](#); [Portelli, M.](#); [Festa, F.](#); [Cordasco, G.](#) Evaluation of frictional forces during dental alignment. An experimental model with 3 nonleveled brackets. **Am J Orthod Dentofacial Orthop** St. Louis, v. 133, n. 5, p. 708-15, May, 2008.
  12. REICHENEDER, C.A.; Gedrange, T.; Berrisch, S.; Proff, P.; Baumert, U.; Faltermeier, A.; Muessig, D. Conventionally ligated versus self-ligating metal brackets: a comparative study. **Eur J Orthod**. Oxford. v. 30, p. 654-60, Dec, 2008.
  13. SCOTT, P.; DiBiase, A.T.; Sherrif, M.; Cobourne, M.T. Alignment efficiency of Damon3 self-ligating and conventional orthodontic bracket systems: a randomized clinical trial. **Am J Orthod Dentofacial Orthop**. St Louis, v. 134, n. 4, p. 470.e1-8, 2008.
  14. BUZONNI, R; Elias, C.N; Fernandes, D.J.; Miguel, J.A.M. Influência da secção transversa de fios ortodônticos na fricção superficial de braquetes autoligados. **Dental Press J Orthod**. Maringá, v. 16, n. 4, p. 35.e1-7, July/Aug, 2011.
  15. PACHECO,MR et al.Avaliação do atrito em braquetes autoligáveis submetidos à mecânica de deslizamento: um estudo in vitro. *Dental Press Journal of Orthodontics*, v.16, n.1, 2011.
  16. TREVISI, H. Smartclip, tratamento ortodôntico com sistema de aparelho autoligado: conceito e biomecânica. Capítulo I - Histórico dos aparelhos ortodônticos fixos corretivos. p.14 e 15, p. 126-137, Ed.Elsevier: Rio de janeiro, 2007.
  17. SATHLER, R.; Silva, R.G.; Janson, G.; Branco, N.C.C.;

- Zanda, M. Desmistificando os braquetes autoligáveis. **Dental Press Journal of Orthodontics**. Maringá, v. 16, n. 2, p. 50.e 1-8, Apr, 2011.
18. CASTRO, R. Braquetes autoligados: eficiência x evidências científicas. **Revista R Dental Press Ortodon Ortop Facial**. Maringá, v. 14, n. 4. p. 20-4, Aug., 2009.
19. TURNBULL, N.R.; Birnie, D.J. Treatment efficiency of conventional vs self-ligating brackets: effects of archwire size and material. **Am J Orthod Dentofacial Orthop**. St Louis, v. 131, n. 3, p. 395-9, Mar, 2007.
20. PADUANO, S.; Cioffi, I.; Iodice, G.; Rapuano, A.; Silva, R. Time efficiency of self ligating vs conventional brackets in orthodontics: effect of appliances and ligating systems. **Prog Orthod**. Copenhagen, v. 9, n. 2, p.74-80, s.m., 2008.
21. [Eberting, J.J.](#); [Straja, S.R.](#); [Tuncay, O.C.](#) Treatment time, outcome and patient satisfaction comparisons of Damon and conventional brackets. **Clin Orthod Res**. Copenhagen, v. 4, n. 4, p. 228-34, Nov, 2001.
22. SCOTT, P.; Sherrif, M.; DiBiase, A.T.; Cobourne, M.T. Perception of discomfort during initial orthodontic tooth alignment using a self-ligating or conventional bracket system. A randomized clinical trial. **Eur J Orthod**. Oxford, v. 30, n. 3, p. 227-32, Jun, 2008.
- [Tecco, S.](#); [D'Attilio, M.](#); [Tetè, S.](#); [Festa, F.](#) Prevalence and type of pain during conventional and self-ligating orthodontic treatment. **Eur**

## **NORMAS PARA PUBLICAÇÃO**

### **INSTRUÇÕES AOS AUTORES - NORMAS PARA PUBLICAÇÃO**

#### **1. Missão**

O **Journal of Biodentistry and Biomaterials** tem como objetivo auxiliar a divulgação de trabalhos feitos por alunos de iniciação científica, cirurgiões-dentistas, pós-graduandos e professores para toda a comunidade odontológica. Nesta revista são aceitos casos clínicos, revisões de literatura e artigos originais relacionados com a prática odontológica. A publicação dos volumes é quadrimestral.

#### **2. Normas Gerais**

**2.1** Os trabalhos enviados para publicação não podem ser enviados simultaneamente para outro periódico. Reserva-se o **Journal of Biodentistry and Biomaterials** todos os direitos autorais do trabalho publicado, inclusive de tradução, sem remuneração alguma aos autores do trabalho.

**2.2** Os trabalhos enviados para a Revista de Odontologia da Universidade Ibirapuera podem estar em Português ou Inglês, sendo a preferência dada aos escritos em Inglês.

**2.3** Estudos envolvendo seres humanos e animais (inclusive órgãos e tecidos) bem como prontuários clínicos ou resultados de exames clínicos, deverão estar dentro da lei (Resolução CNS 466/12 do Conselho Nacional de Saúde e seus complementos), documentados (consentimento por escrito de cada paciente) e aprovados pelo Comitê de Ética respectivo. Enviar cópia da aprovação do CEP (Comitê de Ética em Pesquisa).

**2.4** A redação do texto deve ser clara e precisa, sem incoerências e ambigüidades.

**2.5** O **Journal of Biodentistry and Biomaterials** reserva-se o direito de submeter todos os trabalhos originais à apreciação da Comissão de Publicação Científica. Os conceitos emitidos nos trabalhos publicados serão de responsabilidade exclusiva dos autores, não refletindo obrigatoriamente a opinião da Comissão Científica e do Conselho Editorial.

**2.6** As datas de recebimento, reformulação (se houver) e de aceitação do trabalho constarão na publicação final impressa.

**2.7** Endereço para correspondência e envio de trabalhos:

## **NORMAS PARA PUBLICAÇÃO**

Universidade Ibirapuera, Pós-graduação - Diretoria Científica do **Journal of Bi dentistry and Biomaterials**, Av. Interlagos, 1329, Chácara Flora – São Paulo, SP, CEP 04661-100

### **3. Forma de apresentação dos trabalhos**

**3.1 Trabalho de pesquisa:** Título (português ou inglês), nome(s) do(s) autor(es), titulação do(s) autor(es), resumo em português e inglês, descritores/descriptors, introdução, proposição, material e métodos, resultados, discussão, conclusões ou considerações finais e referências.

**3.2 Relato de casos clínicos:** Título (português ou inglês), nome(s) do(s) autor(es), titulação do(s) autor(es), resumo em português e inglês, descritores/descriptors, introdução, proposição, relato do(s) caso(s) clínico(s), discussão, conclusões ou considerações finais e referências.

**3.3 Revisão da literatura:** Título (português ou inglês), nome(s) do(s) autor(es), titulação do(s) autor(es), resumo em português e inglês, descritores/descriptors, introdução e proposição, revisão da literatura, discussão, conclusão ou considerações finais e referências.

### **4. Estrutura e formatação do texto**

Os originais deverão ser redigidos em Word na ortografia oficial e digitados na fonte Arial tamanho 12, em folhas de papel tamanho A4, com espaço duplo e margem de 2 cm de cada um dos lados, tinta preta, páginas numeradas no canto superior direito, contendo no máximo 30 páginas. Tabelas e Figuras devem ser numeradas e conter legendas claras. Radiografias e fotos também devem ser numeradas e ter uma imagem bem definida. A cópia enviada em papel, não deve conter **nenhuma identificação** dos autores. **Em folha à parte** deve constar o título do trabalho, nome completo dos autores, suas titulações mais importantes, endereço principal para correspondência e e-mail. Encaminhar também cópia do trabalho gravada em CD.

Os elementos que fazem parte do texto devem ser apresentados da seguinte forma:

#### **Primeira página:**

**a) Título e subtítulo (português/inglês):** deve ser conciso contendo somente as informações necessárias para a identificação do conteúdo.

## **NORMAS PARA PUBLICAÇÃO**

**b) Especificação:** se o trabalho é resumo ou parte de dissertação/tese ou monografia mestrado/doutorado ou especialização, iniciação científica ou outros.

**c) Nome(s) do(s) autor(es):** por extenso na ordem a ser publicada contendo sua titulação e filiação.

**d) Endereço principal para correspondência e e-mail:** Do autor responsável pelo artigo.

**Demais páginas:** devem ser estruturadas conforme a categoria do artigo (item 3).

**a) Título e subtítulo (português/inglês).**

**b) Resumo e Abstract:** consiste na apresentação concisa e seqüencial, em um único parágrafo, deve ter no máximo 250 palavras, ressaltando-se o objetivo, material e métodos, resultados e conclusões.

**c) Descritores e Descriptors:** correspondem às palavras ou expressões que identifiquem o conteúdo do artigo. Para a determinação dos descritores, deve-se consultar a lista de “Descritores em Ciências da Saúde – DeCS”, elaborada pela BIREME (<http://decs.bvs.br>), e a de “Descritores em Odontologia – DeOdonto”, elaborada pelo SDO/FOUSP. De 3 a 5 descritores.

**d) Introdução:** deve apresentar com clareza a proposta do estudo tratado na pesquisa constando referências relevantes e atuais. O objetivo e hipóteses do estudo devem ser apresentados de forma clara e concisa.

**e) Revisão de Literatura:** deve ser pertinente, abrangendo os clássicos e principalmente artigos atuais (5 anos atrás).

**f) Relato do(s) caso(s) clínico(s):** com informações claras e suficientes para bom entendimento, ilustrado com fotos. Citar autorização do paciente/responsável para divulgação do caso clínico.

**g) Material e métodos:** identificar a metodologia, equipamentos e procedimentos utilizados em detalhes suficientes para permitir que outros pesquisadores reproduzam os resultados. Métodos publicados devem ser referenciados. Indicar também os métodos estatísticos. No caso da utilização de materiais comerciais e medicamentos deve constar no trabalho o nome comercial completo dos mesmos seguidos de fabricante, cidade e País entre parênteses. Abreviações devem ser explicadas na primeira vez que for mencionada. As unidades de medidas devem

## **NORMAS PARA PUBLICAÇÃO**

estar de acordo com o Sistema Internacional de Unidades (SI). Citar aprovação CEP (nº protocolo).

**h) Resultados:** devem ser apresentados sem discussão ou interpretação pessoal. Os resultados devem conter tabelas, ilustrações e gráficos sempre que possível. Não repetir no texto todos os dados já apresentados em ilustrações e tabelas, enfatizando somente as observações importantes. Podem ser apresentados juntamente com a discussão.

**i) Discussão:** enfatizar os aspectos novos e importantes do estudo. Mostrar se as hipóteses foram confirmadas ou rejeitadas. Discutir os resultados embasados com a literatura existente. Deve restringir-se ao significado dos dados obtidos, evitando-se hipóteses não fundamentadas nos resultados. Relatar observações de outros estudos relevantes e relacioná-los ao conhecimento já existente. Apontar as limitações do estudo.

**j) Conclusão(ões) ou Considerações finais:** deve(m) ser pertinente(s) ao(s) objetivo(s) propostos e justificadas nos dados obtidos. Devendo ser respondida a hipótese de trabalho.

**k) Referências:** As referências devem ser, numeradas e normatizadas de acordo com o Estilo Vancouver, conforme orientações fornecidas pelo International Committee of Medical Journal Editors no “Uniform Requirements for Manuscripts Submitted to Biomedical Journals. As citações devem ser feitas no meio do texto com números sobrescritos em ordem de citação. Exemplo: os resultados estão de acordo com muitos trabalhos da literatura<sup>3,5-7</sup>. No caso de ser necessária a citação do autor durante o texto utilizar o último sobrenome e o número sobrescrito. Exemplo: um autor Calheiros<sup>3</sup>, dois autores Calheiros e Sadek<sup>5</sup>, três ou mais autores Calheiros et al. 7. Nas referências, colocadas no fim do texto, os títulos de periódicos devem ser abreviados de acordo com PubMed e impressos sem negrito, itálico ou grifo, devendo-se usar a mesma apresentação em todas as referências, não devendo ser pontuados. Nas publicações com até seis autores, citam-se todos; acima de seis autores, citam-se os seis primeiros, seguidos da expressão et al. As referências devem estar em espaço duplo e não devem ultrapassar um número total de 50. A exatidão das referências é de responsabilidade dos autores. Comunicações pessoais, trabalhos em andamento e os não publicados não devem ser incluídos na lista de referências, mas citados em notas de rodapé com asterisco.

## **NORMAS PARA PUBLICAÇÃO**

### **Folhas à parte:**

- a) Agradecimentos (se houver):** agradecimentos de ajuda técnica, apoios financeiros e materiais devem especificar sua natureza, sua contribuição. Podem ser mencionadas pessoas que tenham contribuído intelectualmente para o artigo, mas cujas contribuições não justifiquem a autoria.
- b) Legendas:** deverão ser claras, concisas e precedidas da numeração correspondente.
- c) Endereço, telefone e e-mail de todos os autores:** para o encaminhamento de correspondências pela Comissão de Publicação.
- d) Norma de publicação** e declaração de responsabilidade assinada por todos os autores.

### **5. Numeração, citação, ilustrações e posição das tabelas, quadros, figuras e gráficos**

**5.1** As ilustrações (gráficos, desenhos, etc.) devem ser construídas preferencialmente em programa apropriado como Word, Excell, Corel ou outros, fornecidas em formato digital junto com o CD do artigo e também apresentadas em folhas separadas (papel) e numeradas consecutivamente em algarismos arábicos.

**5.2** As tabelas, quadros, gráficos e figuras/fotos devem ser numerados consecutivamente em algarismos arábicos.

**5.3** As legendas de tabelas e quadros devem ser colocadas na parte superior dos mesmos.

**5.4** As legendas de figuras e gráficos devem ser colocadas na parte inferior dos mesmos.

**5.5** Todas as tabelas, quadros, figuras/fotos e gráficos, sem exceção, devem ser citados no texto.

### **6. Exemplos de referências**

#### **a) Livro com um autor**

Carranza Junior FA. Glickman Periodontia clínica. 7<sup>a</sup> ed. Trad. de André M. Rodrigues. Rio de Janeiro: Guanabara Koogan; 1992.

#### **b) Livro com dois autores**

Primosh RE, Mathewson RJ. Fundamentals of pediatric dentistry. 4<sup>rd</sup> ed. Chicago: Quintessence; 1999.

**NORMAS PARA PUBLICAÇÃO**

**c) Em suporte eletrônico**

Scipioni MR. Implants: adults and children [monograph on CD-ROM]. 3th ed. New York: Wiley; 2000.

Seltzerman HP, Merrill SR. Histopathology [monograph online]. Philadelphia: Lippincott; 2003. [cited 2004 Jan 22]. Available from: URL: <http://www.hist.com/dentistry>

**d) Capítulo de livro**

Stahl SS. Marginal lesion. In: Goldman HM, Cohen DW. Periodontal therapy. 5th ed. St. Louis: Mosby; 1998. p.94-8.

**e) Em suporte eletrônico**

Chandler RW. Principles of internal fixation. In: Wong DS, Fuller LM. Prosthesis [monograph on CD-ROM] 5th ed. Philadelphia: Saunders; 1999. Tichemor WS. Persistent sinusitis after surgery. In: Tichenor WS. Sinusitis: treatment plan that works for asthma and allergies too [monograph online]. New York: Health On the Net Foundation; 1996. [cited 1999 May 27]. Available from: URL: <http://www.sinuses.com/postsurg.htm>

**f) Artigo de periódico**

Rivero ERC, Nunes FD. HPV in oral squamous cell carcinomas of a Brazilian population: amplification by PCR. *Braz Oral Res* 2006;20(1):21-4.

**g) Com mais de seis autores**

Ono I, Ohura T, Narumi E, Kawashima L, Nakamura IR, Otawa LL, et al. Three-dimensional analysis of craniofacial bones. *J Craniomaxillofac Surg* 2000;20:49-60.

**h) Em suporte eletrônico**

Zöllner N, Antoniazzi JH. Estudo in vitro da permeabilidade radicular de dentes Humanos, na presença ou não de doença periodontal. *ECLER Endod* [periódico online] 1999; 1(1). Disponível em: URL: <http://www.bireme.br/scler> [2000 dez.1]

**i) Artigo sem indicação de autor**

Ethics of life and death. *World Med J* 2000;46:60-64.

**j) Organização ou Sociedade como autor**

Organização Panamericana da Saúde. Prevenção e controle de doenças infecciosas. *Bol Oficina Sanit Panam* 1999;151:223-72.

**k) Volume com suplemento**



**NORMAS PARA PUBLICAÇÃO**

Shen HM. Risk assessment of nickel carcinogenicity. *Environ Health Perspect* 1994;102 Suppl 1:275-82.

**l) Fascículo com suplemento**

Moy AB. Centripetal tension and endothelial. *Chest* 1994;105(3Suppl):107-8.

**m) Resumo**

Collins JG, Kirtland BC. Experimental periodontics retards hamster fetal growth [abstract 1117]. *J Dent Res* 1995;74:158.

**n) Artigo citado por outros autores – apud**

Edwards MK. Magnetic resonance of the head and neck. *Dent Clin North Am* 1993;37(4):591-611 apud Dutra VD, Fontoura HES. A utilização da ressonância magnética nuclear em odontologia: revisão da literatura e relato de caso. *Rev Fac Odontol Porto Alegre* 1995;36(2):20-3.

**o) Dissertações e Teses**

Soares-Gow S. Avaliação da permeabilidade da superfície dentinária radicular após apicectomia e tratamento com os lasers de Er:YAG ou CO<sub>2</sub> 9,6 um: estudo “in vitro” [Tese de Doutorado]. São Paulo: Faculdade de Odontologia da USP; 2001.

**p) Em suporte eletrônico**

Ballester RY. Efeito de tratamentos térmicos sobre a morfologia das partículas de pó e curvas de resistência ao CREEP em função do conteúdo de mercúrio, em quatro ligas comerciais para amálgama [Tese em CD-ROM]. São Paulo: Faculdade de Odontologia da USP; 1993.

Lourenço LG. Relação entre a contagem de microdensidade vascular tumoral e o prognóstico do adenocarcinoma [Tese online]. São Paulo: Universidade Federal de São Paulo; 1999[citado 1999 Jun 10]. Disponível em: URL: <http://www.epm.br/cirurgia/gastro/laercio>

**q) Trabalho apresentado em evento**

Lima MGGC, Duarte RC, Sampaio MCC. Prevalência dos defeitos de esmalte em crianças de baixo peso. [resumo A027] In: 16<sup>a</sup> Reunião Anual da Sociedade Brasileira de Pesquisa Odontológica; 1999 set. 8-11; Águas de São Pedro. Anais. São Paulo: SBPqO; 1999. p.12.

**r) Em suporte eletrônico**

Gomes SLR. Novos modos de conhecer: os recursos da Internet para uso das Bibliotecas Universitárias [CD-ROM]. In: 10<sup>o</sup> Seminário Nacional de Bibliotecas Universitárias; 1998 Out 25-30; Fortaleza. Anais. Fortaleza: Tec Treina; 1998.

## **NORMAS PARA PUBLICAÇÃO**

Barata RB. Epidemiologia no século XXI: perspectivas para o Brasil. In: 4º Congresso Brasileiro de Epidemiologia [online]; 1998 Ago 1-5; Rio de Janeiro. Anais eletrônicos. Rio de Janeiro: ABRASCO; 1998. [citado 1999 Jan 17]. Disponível em: URL: <http://www.abrasco.com.br/apirio98/>

### **7. Citação das referências no texto**

**7.1.** Utilizar o sistema numérico de citação, no qual somente os números-índices das referências, na forma sobrescrita, são indicados no texto.

**7.2.** Números seqüenciais devem ser separados por hífen; números aleatórios devem ser separados por vírgula.

**7.3.** Não citar os nomes dos autores e o ano de publicação. Somente é permitida a citação de nomes de autores (seguidos de número-índice e ano de publicação do trabalho) quando estritamente necessário, por motivos de ênfase.

**7.4.** Exemplos de citação de referências bibliográficas no texto:

#### **a) Números aleatórios**

“Similarly to CsA, nifedipine has demonstrated a potential effect upon bone metabolism<sup>5,22</sup> and gingival overgrowth<sup>25</sup>.”

#### **b) Números aleatórios e seqüenciais**

“Recent research has shown an association between periodontal disease and systemic disturbances <sup>2,13,20,26-28</sup>.”

### **8. Avaliação**

**8.1** Os originais que deixarem de cumprir qualquer uma das normas aqui publicadas relativas à forma de apresentação, por incompletude ou inadequação, serão sumariamente devolvidos antes mesmo de serem submetidos à avaliação quanto ao mérito do trabalho e à conveniência de sua publicação.

**8.2** Uma vez aprovados na avaliação quanto à forma de apresentação os originais serão submetidos à apreciação da Comissão de Publicação, Conselho Editorial ou de Assessores ad hoc, que dispõem de plena autoridade para avaliar o mérito do trabalho e decidir sobre a conveniência de sua publicação, podendo, inclusive, rerepresentá-los aos autores, com sugestões para que sejam feitas as alterações necessárias no texto e/ou para que os adaptem às normas editoriais da revista.

**8.3** Os prazos fixados para nova submissão dos originais corrigidos serão informados no ofício que acompanha os originais e deverão ser rigorosamente

## **NORMAS PARA PUBLICAÇÃO**

respeitados. A nova submissão fora dos prazos estipulados acarretará o cancelamento definitivo do processo de avaliação e a devolução definitiva dos originais.

**8.4** Os trabalhos que, a critério da Comissão de Publicação, do Conselho Editorial ou de Assessores ad hoc, não forem considerados convenientes para publicação **no Journal of Biodentistry and Biomaterials** serão devolvidos aos autores em caráter definitivo.

**8.5** Durante todo o processo de avaliação, os nomes dos avaliadores permanecerão em sigilo perante os autores, e os nomes dos autores permanecerão em sigilo perante os avaliadores. Para tanto, serão utilizados originais sem identificação dos autores.

### **9. Devolução dos originais**

Quando aceitos para publicação, os originais de fotos/imagens e quaisquer mídias enviadas serão devolvidos aos autores após publicação do trabalho.

### **10. Encaminhamento dos originais**

Todos os artigos devem ser enviados com registro, preferencialmente por SEDEX, com porte pago para: Universidade Ibirapuera, Pós-graduação - Diretoria Científica da Revista de Odontologia da Universidade Ibirapuera, Av. Interlagos, 1329, Chácara Flora – São Paulo, SP, CEP 04661-100

**NORMAS PARA PUBLICAÇÃO**

**11. Declaração:**

Título do artigo: \_\_\_\_\_  
\_\_\_\_\_  
\_\_\_\_\_

Submeto (emos) o trabalho intitulado acima à apreciação do **Journal of Biodentistry and Biomaterials** para ser publicado e declara(mos) estar de acordo que os direitos autorais referentes ao citado trabalho tornem-se propriedade exclusiva do **Journal of Biodentistry and Biomaterials** desde a data de sua submissão, sendo vedada qualquer reprodução total ou parcial, em qualquer outra parte ou meio de divulgação de qualquer natureza, sem que a prévia e necessária autorização seja solicitada e obtida junto ao **Journal of Biodentistry and Biomaterials**. No caso de o trabalho não ser aceito, a transferência de direitos autorais será automaticamente revogada, sendo feita a devolução do citado trabalho por parte do **Journal of Biodentistry and Biomaterials**. Declaro(amos) ainda que é um trabalho original sendo que seu conteúdo não foi ou está sendo considerado para publicação em outra revista, quer no formato impresso ou eletrônico. Concordo(amos) com os direitos autorais da revista sobre o mesmo e com as normas acima descritas, com total responsabilidade quanto às informações contidas no artigo, assim como em relação às questões éticas.

Data: \_\_\_\_\_/\_\_\_\_\_/\_\_\_\_\_.

**NOME COMPLETO DOS AUTORES E ASSINATURA**

**NOME DOS AUTORES**

**ASSINATURA**

_____	_____
_____	_____
_____	_____
_____	_____
_____	_____
_____	_____

